شکستگی عمودی ریشه در دندان دارای پست فلزی: اثر آرتیفکت و MAR در CBCT

در دندان دارای پست فلزی، CBCT برای شکستگی عمودی ریشه آزمونی با محدودیت روشن است: ابزار MAR و kVp بالاتر کیفیت ظاهری تصویر را بهتر می‌کنند، اما در بیشتر مطالعات دقت تشخیص را به‌طور معنادار بالا نبرده‌اند. وکسل و FOV کوچک‌تر و توجه به الگوی تحلیل استخوان، پشتوانه قوی‌تری دارند و گزارش باید عدم قطعیت را صریح بیان کند.

نکات کلیدی این مقاله

- در مطالعه روئیز و همکاران، MAR یا فیلتر شارپنینگ به‌تنهایی AUC را تغییر نداد، اما ترکیب MAR با شارپنینگ حساسیت را افزایش داد (P=0.015).[۳]
- در دندان‌های دارای پست فلزی، kVp بالاتر همراه با MAR کمترین آرتیفکت را نشان داد ولی تشخیص VRF را بهتر نکرد.[۲]
- فیلتر BAR در نرم‌افزار e-Vol DX دقت تشخیص VRF را بهبود نداد و شکستگی ناکامل حساسیت کمتری داشت.[۴]
- در متاآنالیز مطالعات بالینی، وکسل ۰٫۰۸ تا ۰٫۱ میلی‌متر حساسیت ۰٫۸۴ و اختصاصیت ۰٫۷۹ داشت، در برابر ۰٫۷۰ و ۰٫۵۵ برای وکسل ۰٫۱۲۵ تا ۰٫۲ میلی‌متر.[۶]
- نقص استخوانی باکال یا لینگوال از مهم‌ترین متغیرهای مدل‌های پیش‌بینی VRF در داده‌های CBCT بود.[۱]

شکستگی عمودی ریشه (VRF) معمولاً در دندان‌های درمان‌ریشه‌شده و به‌ویژه دندان‌های دارای پست دیده می‌شود و تشخیص قطعی آن اغلب به مشاهده مستقیم در جراحی یا پس از کشیدن دندان وابسته است. در مطالعه گذشته‌نگر ران و همکاران، از ۹۴۱ دندان درمان‌ریشه‌شده‌ای که جراحی اندودانتیک شدند، ۱۱۲ دندان (۱۱٫۹٪) شکستگی عمودی داشتند.[۱] پرسش این مقاله محدودتر است: وقتی پست فلزی در کانال قرار دارد، CBCT تا چه حد قابل اتکاست و کدام تنظیمات واقعاً به رادیولوژیست کمک می‌کنند.

فهرست مطالب

1. چالش پست فلزی در تشخیص شکستگی عمودی ریشه
2. شواهد ابزار کاهش آرتیفکت فلزی
3. پارامترهای اکتساب: وکسل و FOV
4. نشانه‌های غیرمستقیم و مدل‌های پیش‌بینی
5. جدول جمع‌بندی نکات
6. پرسش‌های متداول
7. جمع‌بندی
8. مطالعه مرتبط در دانشنامه
9. منابع

چالش پست فلزی در تشخیص شکستگی عمودی ریشه

خط شکستگی عمودی ریشه معمولاً بسیار باریک است و تشخیص مستقیم آن به وضوح فضایی و نسبت سیگنال به نویز کافی نیاز دارد. وجود پست فلزی در کانال این شرایط را بر هم می‌زند: فلز پرتو را به‌شدت تضعیف می‌کند و پدیده‌هایی مانند سخت‌شدگی پرتو و کمبود فوتون، نوارهای تیره و رگه‌های روشن در اطراف ماده با چگالی بالا ایجاد می‌کنند. این نوارها ممکن است در کنار ریشه شبیه خط شکستگی دیده شوند یا یک شکستگی واقعی را بپوشانند.

برای همین، در تفسیر CBCT دندان دارای پست فلزی، دو خطای متقابل محتمل است: مثبت کاذب، وقتی رگه تیره آرتیفکت با شکستگی اشتباه گرفته می‌شود، و منفی کاذب، وقتی شکستگی ظریف زیر آرتیفکت پنهان می‌ماند. مطالعات این حوزه بیشتر آزمایشگاهی‌اند و نتایج آن‌ها به دستگاه، نرم‌افزار و نوع آلیاژ پست وابسته است.

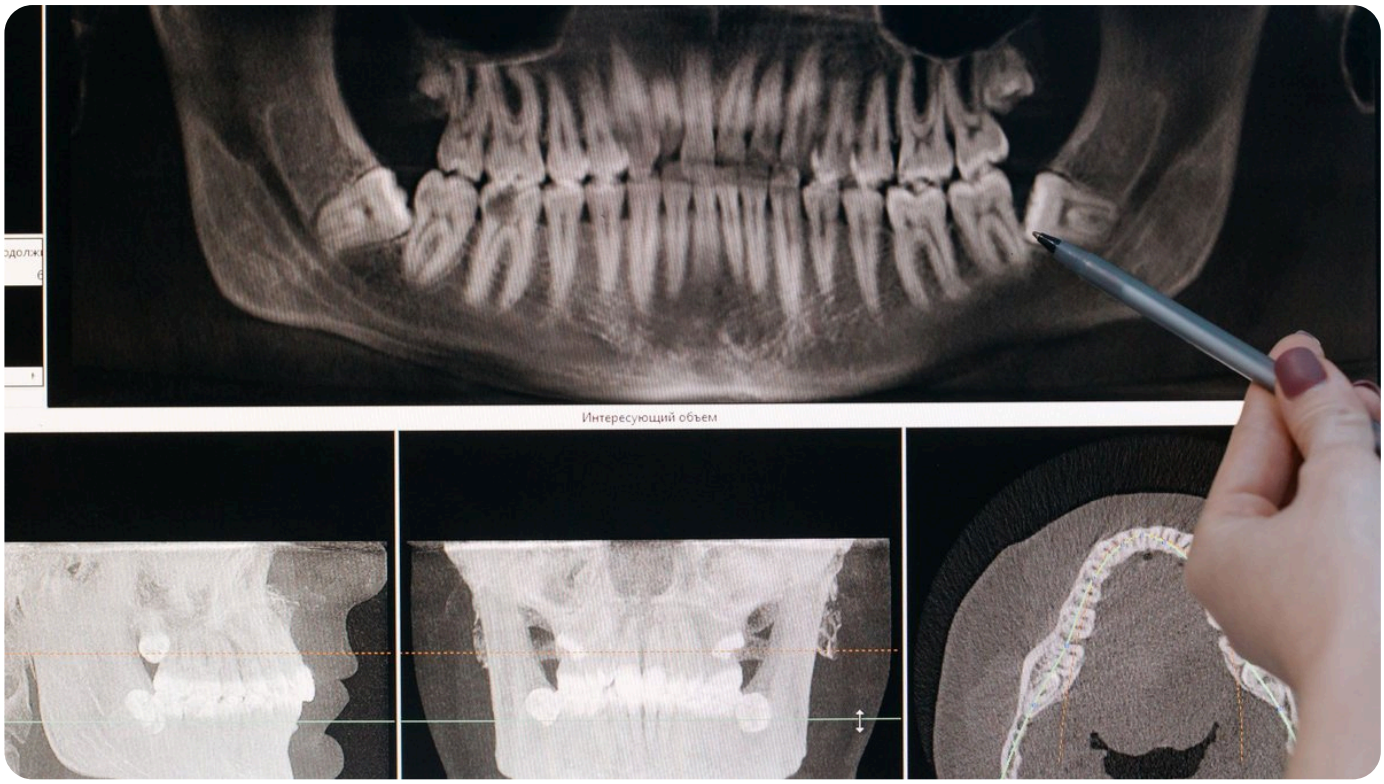

خوانش مقاطع CBCT روی نمایشگر تشخیصی. عکس: cottonbro studio در Pexels؛ مجوز Pexels (استفاده تجاری آزاد).

آرتیفکت و الگوی تقلیدکننده شکستگی

در مطالعه لاگوس د ملو و همکاران، ارزیابی ذهنی تصاویر نشان داد پروتکل ۷۰ kVp بدون MAR بیشترین بروز آرتیفکت و پروتکل ۹۹ kVp همراه با MAR کمترین آرتیفکت را داشت.[۲] با این حال، کاهش آرتیفکت در ظاهر تصویر الزاماً به تشخیص بهتر شکستگی ترجمه نشد؛ نکته‌ای که در ادامه با جزئیات بررسی می‌شود.

شواهد ابزار کاهش آرتیفکت فلزی

روئیز و همکاران ۲۰ دندان پرمولر تک‌ریشه (۹ دندان با VRF و ۱۱ دندان بدون آن) را با پست آلیاژ کبالت‌کروم در یک مندیبل انسانی قرار دادند و با FOV پنج در پنج سانتی‌متر، وکسل ۰٫۰۸۵ میلی‌متر، ۹۰ kVp و ۸ mA، با و بدون MAR اسکن کردند. پنج رادیولوژیست دهان و فک تصاویر را بدون فیلتر و با دو سطح فیلتر شارپنینگ ارزیابی کردند.[۳]

در این مطالعه، نه MAR و نه فیلتر شارپنینگ به‌تنهایی AUC یا اختصاصیت را به‌طور معنادار تغییر ندادند، اما ترکیب MAR با شارپنینگ حساسیت را افزایش داد (P=0.015). توافق درون‌مشاهده‌گر بین ۰٫۳۴ تا ۰٫۶۶ و توافق بین‌مشاهده‌گر بین ۰٫۲۷ تا ۰٫۴۱ گزارش شد.[۳]

> «MAR همراه با فیلترهای شارپنینگ، تشخیص VRF را بهبود داد؛ بنابراین استفاده ترکیبی از آن‌ها در موارد مشکوک به VRF توصیه می‌شود.»

> “MAR in conjunction with sharpening filters improved VRF detection; therefore, their combined use is recommended in cases of suspected VRF.”
>
> — روئیز و همکاران، جمله نتیجه‌گیری چکیده (۲۰۲۴)[۳]

همه مطالعات به این نتیجه نرسیده‌اند. لاگوس د ملو و همکاران با ۲۰ دندان دارای پست فلزی و چهار سطح kVp (۷۰، ۸۰، ۹۰ و ۹۹) نشان دادند kVp و MAR بر تشخیص VRF اثر معنادار نداشتند.[۲] دیاس جونیور و همکاران نیز فیلتر BAR نرم‌افزار e-Vol DX را در حالت‌های بدون پرکردگی، گوتاپرکا، پست فایبرگلاس و پست فلزی آزمودند و بهبودی در AUC، دقت، حساسیت یا اختصاصیت ندیدند؛ شکستگی‌های ناکامل در این مطالعه AUC، دقت و حساسیت به‌طور معنادار کمتری داشتند.[۴]

> «پروتکل‌های با kVp بالاتر همراه با MAR کیفیت تصویر CBCT را بهبود دادند. با این حال، این عوامل به بهبود تشخیص VRF منجر نشدند.»
>
> “Protocols with higher kVp combined with MAR improved the image quality of CBCT examinations. However, those factors did not lead to an improvement in the diagnosis of VRF.”
>
> — لاگوس د ملو و همکاران، نتیجه‌گیری چکیده (۲۰۲۳)[۲]

در مطالعه آزمایشگاهی دلیلی کاجان و همکاران روی ۶۰ پرمولر، حساسیت کلی تشخیص در حالت بدون MAR برابر ۴۶٫۶۷٪ و با MAR برابر ۷۶٫۶۷٪ بود، اما اختصاصیت از ۶۰٪ به ۵۳٫۳۳٪ رسید و تفاوت دو حالت معنادار نبود؛ توافق هر دو حالت با واقعیت کمتر از ۰٫۴۵ گزارش شد.[۵] این الگو، یعنی افزایش حساسیت به بهای اختصاصیت، برای گزارش‌نویسی اهمیت دارد.

شواهد MAR و پردازش تصویر در تشخیص VRF دندان دارای پست

مطالعه	طرح و نمونه	یافته اصلی
روئیز و همکاران (۲۰۲۴)	۲۰ پرمولر، پست کبالت‌کروم، ۵ مشاهده‌گر	MAR یا شارپنینگ به‌تنهایی بی‌اثر؛ ترکیب آن‌ها حساسیت را افزایش داد
لاگوس د ملو و همکاران (۲۰۲۳)	۲۰ دندان با پست فلزی، kVp ۷۰ تا ۹۹	آرتیفکت کمتر با kVp ۹۹ و MAR؛ بدون بهبود تشخیص

مطالعه	طرح و نمونه	یافته اصلی
دیاس جونیور و همکاران (۲۰۲۳)	۲۰ ریشه، چهار وضعیت مواد داخل کانال	فیلتر BAR دقت را بهتر نکرد؛ شکستگی ناکامل حساسیت کمتر
دلیلی کاجان و همکاران (۲۰۱۸)	۶۰ پرمولر، پست یا فضای پست	حساسیت ۴۶٫۶۷٪ در برابر ۷۶٫۶۷٪ با MAR؛ تفاوت معنادار نبود

منبع: چکیده مقالات ذکرشده؛ اعداد عیناً از منابع نقل شده‌اند.

پارامترهای اکتساب: وکسل و FOV

مرور سیستماتیک و متاآنالیز دی لیما و همکاران از ۱۳۲ مقاله، ۶۰ مطالعه را وارد کرد که ۵۴ مورد آزمایشگاهی و ۶ مورد بالینی مشاهده‌ای بودند. در مطالعات آزمایشگاهی، FOV کوچک‌تر با دقت بالاتر همراه بود.[۶] در متاآنالیز شش مطالعه بالینی، حساسیت و اختصاصیت برای وکسل ۰٫۰۸ و ۰٫۱ میلی‌متر به ترتیب ۰٫۸۴ و ۰٫۷۹ و برای وکسل ۰٫۱۲۵ و ۰٫۲ میلی‌متر ۰٫۷۰ و ۰٫۵۵ بود.[۶]

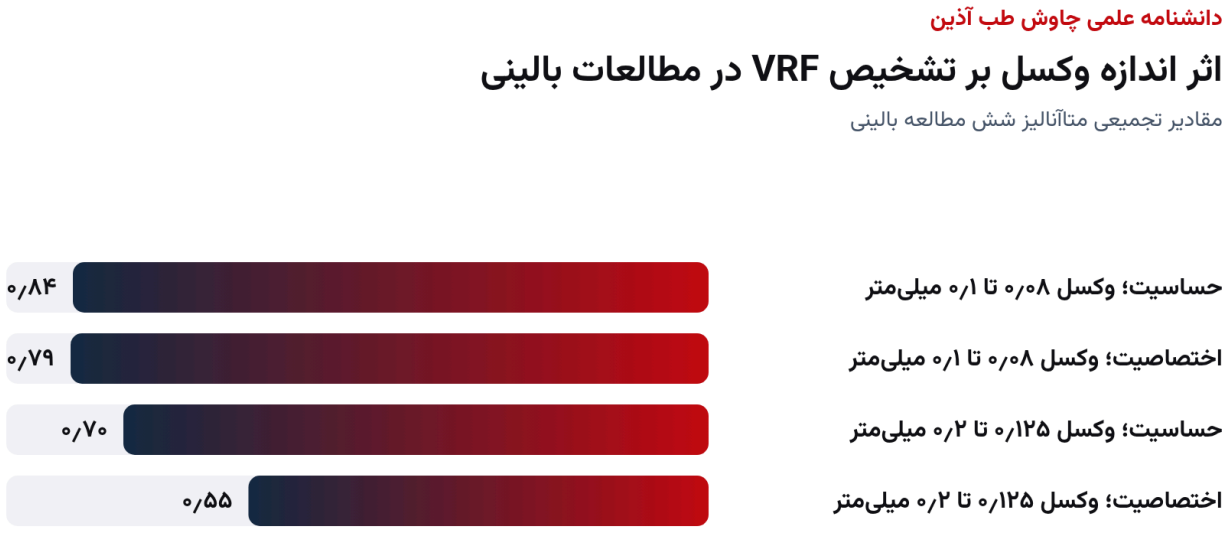

منبع: de Lima KL et al. Clin Oral Investig 2023;27:433-474 (چکیده).

حساسیت و اختصاصیت تجمیعی مطالعات بالینی بر حسب اندازه وکسل؛ نمودار تحریریه بر پایه داده‌های دی لیما و همکاران (۲۰۲۳).

این داده‌ها از پروتکل اختصاصی با FOV محدود به دندان مشکوک پشتیبانی می‌کنند؛ انتخابی که هم وضوح را بالا می‌برد و هم حجم تابش‌دیده را محدود نگه می‌دارد. با این حال، ریسک سوگیری مطالعات واردشده در این مرور نامشخص گزارش شده و نتایج باید با احتیاط تعمیم داده شوند.[۶]

kVp و پردازش پس از اکتساب

برپایه شواهد بالا، افزایش kVp و فعال‌کردن MAR را می‌توان برای کاهش آرتیفکت و راحتی خوانش در نظر گرفت، اما نباید آن‌ها را جایگزین پروتکل با وکسل و FOV کوچک دانست.[۲] فیلتر شارپنینگ نیز تنها در ترکیب با MAR در یک مطالعه حساسیت را بالا برد و همین مطالعه توافق مشاهده‌گران را متوسط یا ضعیف گزارش کرد.[۳]

چک‌لیست پروتکل و تفسیر CBCT در دندان دارای پست فلزی

مرحله	اقدام پیشنهادی	پشتوانه شواهد
اکتساب	FOV محدود به دندان مشکوک و کوچک‌ترین وکسل در دسترس	متاآنالیز مطالعات بالینی و آزمایشگاهی
کاهش آرتیفکت	MAR و kVp بالاتر برای خوانایی؛ بدون انتظار افزایش قطعی دقت	شواهد آزمایشگاهی متناقض
پردازش	مقایسه تصویر با و بدون MAR و شارپنینگ	افزایش حساسیت در یک مطالعه
نشانه غیرمستقیم	بررسی نقص استخوانی باکال و لینگوال در امتداد ریشه	مدل‌های پیش‌بینی بالینی
گزارش	بیان صریح محدودیت آرتیفکت و احتمال مثبت یا منفی کاذب	توافق متوسط مشاهده‌گران

منبع: جمع‌بندی تحریریه بر پایه دی لیما (۲۰۲۳)، لاگوس د ملو (۲۰۲۳)، روئیز (۲۰۲۴) و ران (۲۰۲۵).

نشانه‌های غیرمستقیم و مدل‌های پیش‌بینی

وقتی خط شکستگی در حضور پست فلزی دیده نمی‌شود، الگوی تحلیل استخوان اهمیت بیشتری پیدا می‌کند. ران و همکاران داده‌های ۸۸۷ بیمار و ۹۴۱ دندان را با متغیرهای بالینی و نقص‌های استخوانی ثبت‌شده در CBCT به مدل‌های یادگیری ماشین دادند. مدل‌های XGBoost و LightGBM به AUC برابر ۰٫۹۸ رسیدند و نقص استخوانی لینگوال یا باکال، نسبت ارتفاع نقص بالای اپکس به ارتفاع کل نقص، عرض نقص و سن در شمار پنج متغیر اثرگذار اول بودند.[۱]

این مدل‌ها در یک مرکز و به‌صورت گذشته‌نگر ساخته شده‌اند و پیش از کاربرد روتین به اعتبارسنجی خارجی نیاز دارند. پیام عملی آن‌ها برای رادیولوژیست این است که توصیف دقیق شکل، محل، ارتفاع و عرض نقص استخوانی در گزارش، حتی وقتی خط شکستگی قابل مشاهده نیست، اطلاعات تصمیم‌ساز فراهم می‌کند.

گزارش‌نویسی در حضور پست فلزی

برداشت تحریریه: گزارش باید نوع و محل آرتیفکت را ذکر کند، بگوید آیا خط شکستگی مستقیم دیده شده یا تنها نشانه غیرمستقیم وجود دارد و در صورت تردید، همبستگی بالینی یا ارزیابی جراحی را پیشنهاد کند. استفاده از عبارت «رد شکستگی» در حضور آرتیفکت شدید پست فلزی قابل دفاع نیست، زیرا حساسیت گزارش‌شده حتی در شرایط آزمایشگاهی محدود است.[۵]

جدول جمع‌بندی نکات

نکات کاربردی CBCT در دندان دارای پست فلزی مشکوک به VRF

محور	نکته کلیدی
MAR	کیفیت ظاهری را بهتر می‌کند؛ دقت تشخیص را لزوماً نه
kVp	kVp بالاتر آرتیفکت کمتری دارد؛ اثر تشخیصی ثابت‌نشده
وکسل و FOV	وکسل ۰٫۰۸ تا ۰٫۱ میلی‌متر و FOV کوچک ترجیح دارد
نشانه غیرمستقیم	نقص استخوانی باکال یا لینگوال را دقیق توصیف کنید
گزارش	محدودیت آرتیفکت و احتمال خطا را صریح بنویسید

منبع: جمع‌بندی تحریریه بر پایه منابع فهرست‌شده در همین مقاله.

پرسش‌های متداول

آیا ابزار MAR تشخیص شکستگی عمودی ریشه را در دندان دارای پست فلزی بهتر می‌کند؟

شواهد متناقض است؛ در دو مطالعه MAR یا فیلتر BAR دقت تشخیص را به‌طور معنادار بالا نبرد و در مطالعه دیگری تنها ترکیب MAR با شارپنینگ حساسیت را افزایش داد.[۲، ۴، ۳]

آیا افزایش kVp به تشخیص VRF کمک می‌کند؟

در مطالعه لاگوس د ملو و همکاران، ۹۹ kVp همراه با MAR کمترین آرتیفکت را داشت اما تشخیص VRF را بهتر نکرد.[۲]

کدام اندازه وکسل برای ارزیابی VRF مناسب‌تر است؟

در متاآنالیز مطالعات بالینی، وکسل ۰٫۰۸ تا ۰٫۱ میلی‌متر حساسیت و اختصاصیت بالاتری نسبت به وکسل ۰٫۱۲۵ تا ۰٫۲ میلی‌متر داشت.[۶]

اگر خط شکستگی دیده نشود، چه یافته‌ای اهمیت دارد؟

الگوی نقص استخوانی باکال یا لینگوال، ارتفاع و عرض آن از متغیرهای اصلی مدل‌های پیش‌بینی VRF در داده‌های CBCT بوده‌اند.[۱]

آیا شکستگی ناکامل به اندازه شکستگی کامل قابل تشخیص است؟

خیر؛ در مطالعه دیاس جونیور و همکاران، شکستگی ناکامل AUC، دقت و حساسیت به‌طور معنادار کمتری از شکستگی کامل داشت.[۴]

گزارش CBCT در حضور آرتیفکت شدید پست فلزی چگونه باید باشد؟

گزارش باید محدودیت آرتیفکت را صریح بیان کند و از نفی قطعی شکستگی بپرهیزد؛ توافق مشاهده‌گران در این شرایط متوسط یا ضعیف گزارش شده است.[۳، ۵]

جمع‌بندی

پست فلزی مهم‌ترین عامل محدودکننده CBCT در تشخیص شکستگی عمودی ریشه است. kVp، MAR بالاتر و شارپنینگ خوانایی تصویر را بهتر می‌کنند، اما شواهد درباره افزایش دقت تشخیص یکدست نیست. پروتکل با FOV و وکسل کوچک، توصیف دقیق نقص استخوانی و گزارشی که عدم قطعیت را شفاف بیان کند، رویکرد قابل دفاع‌تری برای رادیولوژیست دهان و فک است.

مطالعه مرتبط در دانشنامه

- شکستگی عمودی ریشه در CBCT: وضعیت شواهد
- آرتیفکت CBCT: طبقه‌بندی و منشأ فیزیکی
- تصویربرداری اندودانتیکس از پری‌اپیکال تا CBCT
- پارامترهای اکسپوژر CBCT: kVp، mA و زمان اسکن
- ماتریس FOV و اندیکاسیون در OP 3D
- هوش مصنوعی در رادیولوژی دهان و فک

منابع

شماره‌های بالانویس در متن به همین فهرست پیوند دارند؛ هر منبع با شناسه DOI یا نشانی رسمی ناشر قابل بررسی است.

Ran S, Wang Q, Wang J, Huang J, Zhou W, Zhang P, et al. Diagnosis of In Vivo Vertical Root Fracture in Endodontically Treated Teeth Using Machine Learning Techniques. J Endod. 2025;51(10):1393-1404. DOI PubMed

Lagos de Melo LP, Queiroz PM, Moreira-Souza L, Nadaes MR, Santaella GM, Oliveira ML, et al. Influence of CBCT parameters on image quality and the diagnosis of vertical root fractures in teeth with metallic posts: an ex vivo study. Restor Dent Endod. 2023;48(2):e16. DOI PubMed

Ruiz DC, Rosado LPL, Fontenele RC, Farias-Gomes A, Freitas DQ. Vertical root fracture diagnosis in teeth with metallic posts: Impact of metal artifact reduction and sharpening filters. Imaging Sci Dent. 2024;54(2):139-145. DOI PubMed

de Lima Dias-Junior LC, Correa M, Cesar Lyra Porto O, Estrela C, da Silveira Teixeira C, da Fonseca Roberti Garcia L, et al. Influence of a Metal Artifact Reduction Filter on the Diagnostic Accuracy of Complete and Incomplete Vertical Root Fractures. J Endod. 2023;49(10):1352-1361. DOI PubMed

Dalili Kajan Z, Taramsari M, Khosravi Fard N, Khaksari F, Moghasem Hamidi F. The Efficacy of Metal Artifact Reduction Mode in Cone-Beam Computed Tomography Images on Diagnostic Accuracy of Root Fractures in Teeth with Intracanal Posts. Iran Endod J. 2018;13(1):47-53. PubMed متن کامل PMC

de Lima KL, Silva LR, de Paiva Prado TB, Silva MAG, de Freitas Silva BS, Yamamoto-Silva FP. Influence of the technical parameters of CBCT image acquisition on vertical root fracture diagnosis: a systematic review and meta-analysis. Clin Oral Investig. 2023;27(2):433-474. DOI PubMed

درباره نویسنده: تیم تحریریه علمی چاوش طب آذین

این مقاله را تیم تحریریه علمی چاوش طب آذین بر پایه منابع داوری‌شده و بیانیه‌های رسمی فهرست‌شده تهیه کرده است؛ ادعای بازبینی بالینی مستقل ندارد و جایگزین قضاوت متخصص نیست. آخرین به‌روزرسانی: ۲۰ آبان ۱۴۰۵.