دانشنامه علمی چاوش طب آذین · chavoshteb.ir · به‌روزرسانی ۱ آذر ۱۴۰۵

استئوآرتریت مفصل گیجگاهی‌فکی در CBCT: معیارهای تصویری و دقت تشخیص تغییرات استخوانی کندیل

در تشخیص استئوآرتریت مفصل گیجگاهی‌فکی، CBCT یافته‌های استخوانی را با دقتی مشابه یا بهتر از CT نشان می‌دهد،[۱] اما در متاآنالیز تغییرات شبیه‌سازی‌شده کندیل، حساسیت تجمیعی آن ۰٫۵۴ و ویژگی ۰٫۹۳ بود.[۲] پس یافته مثبت قابل اتکاست، ولی CBCT منفی تغییرات استخوانی اولیه را رد نمی‌کند.

نکات کلیدی این مقاله

- در پروژه اعتبارسنجی RDC/TMD، پایایی تشخیص استئوآرتریت با پانورامیک ضعیف (کاپا ۰٫۱۶)، با MRI متوسط (۰٫۴۶) و با CT نزدیک عالی (۰٫۷۱) بود.[۳]
- توافق مثبت برای تشخیص استئوآرتریت در پانورامیک ۱۹٪، در MRI ۵۹٪ و در CT ۸۴٪ گزارش شد.[۳]
- در مرور ۵ مطالعه، CBCT در ۳ مطالعه نتایج مشابه CT و در ۲ مطالعه دقت بالاتری داشت.[۱]
- حساسیت تجمیعی CBCT برای تغییرات شبیه‌سازی‌شده کندیل ۰٫۵۴ و ویژگی ۰٫۹۳ بود؛ CT حساسیت ۰٫۳۷ داشت.[۲]
- مدل‌های هوش مصنوعی روی CBCT در ۹ مطالعه دقت ۷۳٫۵ تا ۹۹ درصد گزارش کردند؛ همه مطالعات مشاهده‌ای بودند.[۴]

استئوآرتریت مفصل گیجگاهی‌فکی زیرگروه مهمی از اختلالات این مفصل است و ارزیابی تغییرات استخوانی کندیل و حفره مفصلی در آن به تصویربرداری مقطعی نیاز دارد.[۴] در پروژه اعتبارسنجی RDC/TMD، معیارهای جامع تحلیل تصویر برای پانورامیک، MRI و CT تدوین شد و CT استاندارد مرجع برای اعتبار سایر روش‌ها در تشخیص استئوآرتریت بود.[۳] این مقاله معیارهای تصویری، شواهد دقت CBCT و جایگاه هوش مصنوعی را برای رادیولوژیست دهان و فک جمع‌بندی می‌کند؛ ارزیابی دیسک و MRI موضوع مقاله‌ای جداگانه است.

فهرست مطالب

1. معیارهای تصویری استئوآرتریت مفصل گیجگاهی‌فکی
2. پایایی روش‌های تصویربرداری

3. دقت CBCT در تغییرات استخوانی کندیل
4. هوش مصنوعی در تشخیص استئوآرتریت TMJ
5. نکات کاربردی برای رادیولوژیست
6. جدول جمع‌بندی نکات
7. پرسش‌های متداول
8. جمع‌بندی
9. مطالعه مرتبط در دانشنامه
10. منابع

معیارهای تصویری استئوآرتریت مفصل گیجگاهی‌فکی

در معیارهای RDC/TMD، تشخیص رادیولوژیک استئوآرتریت بر پایه حضور دست‌کم یکی از یافته‌های کیست زیرغضروفی، اروزیون سطحی، اسکلروز منتشر یا استئوفیت است؛ صاف‌شدگی سطح مفصلی یا اسکلروز کورتیکال به‌تنهایی یافته نامشخص در نظر گرفته می‌شود.[۳] این تفکیک در گزارش اهمیت دارد، زیرا صاف‌شدگی و اسکلروز موضعی ممکن است بازسازی تطابقی باشد.

طبقه‌بندی یافته‌های استخوانی TMJ در معیارهای تحلیل تصویر RDC/TMD

یافته	تفسیر در معیارها
اروزیون سطح مفصلی	نشانه استئوآرتریت
کیست زیرغضروفی	نشانه استئوآرتریت
اسکلروز منتشر	نشانه استئوآرتریت
استئوفیت	نشانه استئوآرتریت
صاف‌شدگی سطح مفصلی	یافته نامشخص (Indeterminate)
اسکلروز کورتیکال	یافته نامشخص (Indeterminate)

منبع: Ahmad و همکاران، Oral Surg Oral Med Oral Pathol Oral Radiol Endod 2009.

پایایی روش‌های تصویربرداری

در پروژه چندمرکزی RDC/TMD، پایایی سه ارزیاب برای تشخیص رادیولوژیک استئوآرتریت با پانورامیک ضعیف (کاپا ۰٫۱۶)، با MRI متوسط (۰٫۴۶) و با CT نزدیک به آستانه عالی (۰٫۷۱) بود. توافق مثبت به ترتیب ۱۹، ۵۹ و ۸۴ درصد بود و در مقایسه با CT، پانورامیک و MRI حساسیت ضعیف و حاشیه‌ای اما ویژگی عالی داشتند.[۳]

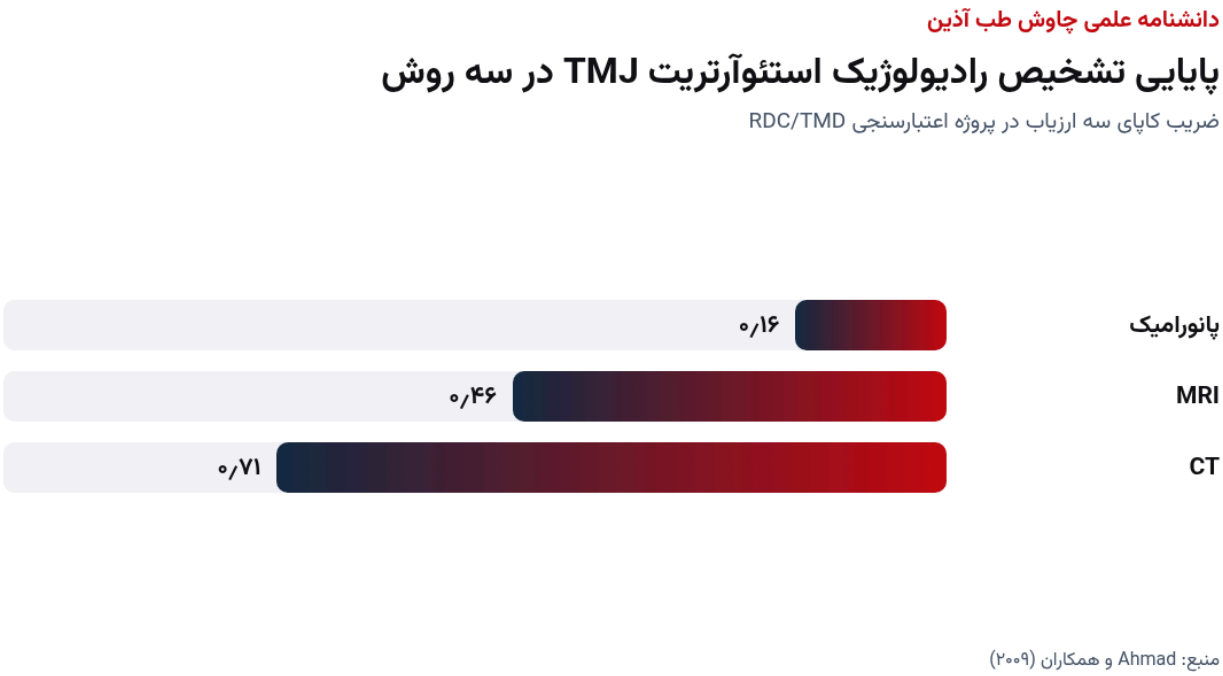

پایایی تشخیص استئوآرتریت TMJ در پانورامیک، MRI و CT؛ نمودار تحریریه بر پایه Ahmad و همکاران.

> «معیارهای جامع تحلیل تصویر برای پروژه اعتبارسنجی RDC/TMD تدوین شد که می‌توان با اطمینان از آن‌ها برای ارزیابی استئوآرتریت با CT و برای موقعیت دیسک و افیوژن با MRI استفاده کرد.»
>
> “Comprehensive image analysis criteria for the RDC/TMD Validation Project were developed, which can reliably be used for assessing OA using CT and for disc position and effusion using MRI.”
>
> — Ahmad و همکاران، 2009[۳]

دقت CBCT در تغییرات استخوانی کندیل

CBCT در برابر CT

Szcześniak و همکاران در مرور سیستماتیک ۵ مطالعه منتشرشده بین ۲۰۰۶ و ۲۰۱۵ نشان دادند که CBCT در ۳ مطالعه نتایج مشابه CT و در ۲ مطالعه دقت به‌طور معنادار بالاتری داشت؛ دقت‌های گزارش‌شده برای CBCT ۰٫۹۵ ± ۰٫۰۴، ۰٫۷۷ ± ۰٫۱۷ و ۸۹ تا ۹۱ درصد بود.[۱] به دلیل پرتوگیری کمتر و دسترسی بیشتر، نویسندگان CBCT را برای ارزیابی ساختارهای استخوانی TMJ بر CT متعارف ترجیح دادند.[۱]

حساسیت پایین در ضایعات کوچک

Al Amin و همکاران از ۱۸۰۳ مرجع، ۶ مطالعه را در سنتز کیفی و ۳ مطالعه را در متاآنالیز وارد کردند. CBCT حساسیت تجمیعی پایین ۰٫۵۴ و ویژگی بالای ۰٫۹۳ برای نقص‌های شبیه‌سازی‌شده کندیل داشت و CT حساسیت ۰٫۳۷ با ویژگی مشابه ۰٫۹۳ نشان داد.[۲] این داده‌ها آزمایشگاهی‌اند و به ضایعات ایجادشده روی نمونه مربوط می‌شوند.

> «CBCT برای کشف تغییرات استخوانی کندیل دقیق‌تر از سایر روش‌ها است و مثبت کاذب را به‌خوبی کنار می‌گذارد، اما با خطر از دست دادن موارد مثبت واقعی همراه است.»
>
> “Cone-beam computed tomography is found to be more accurate than other modalities for detecting condylar bony changes, effectively ruling out false positives, but with a risk of missing true positives.”
>
> — Al Amin و همکاران، Oral Radiol 2025[۲]

شواهد دقت تصویربرداری در تغییرات استخوانی TMJ

منبع	طراحی	یافته اصلی
Ahmad و همکاران ۲۰۰۹	پروژه چندمرکزی RDC/TMD با CT به‌عنوان مرجع	کاپا: پانورامیک ۰٫۱۶، CT ۰٫۷۱، MRI ۰٫۴۶
Szcześniak و همکاران ۲۰۲۴	مرور سیستماتیک ۵ مطالعه	CBCT مشابه یا بهتر از CT
Al Amin و همکاران ۲۰۲۵	متاآنالیز ۳ مطالعه آزمایشگاهی	CBCT: حساسیت ۰٫۵۴، ویژگی ۰٫۹۳؛ CT: حساسیت ۰٫۳۷

منبع	طراحی	یافته اصلی
Yadav و همکاران ۲۰۲۵	مرور سیستماتیک ۹ مطالعه هوش مصنوعی روی CBCT	دقت ۷۳٫۵ تا ۹۹٪؛ F1 بین ۰٫۸۰ و ۰٫۸۶

منبع: منابع ذکرشده در هر ردیف.

هوش مصنوعی در تشخیص استئوآرتریت TMJ

Yadav و همکاران از ۲۵۴۳ مقاله، ۹ مطالعه مشاهده‌ای را وارد کردند که همه از مدل‌های مبتنی بر شبکه عصبی کانولوشنی و الگوریتم‌هایی مانند XGBoost، LightGBM، SSD و YOLO استفاده کرده بودند. دقت بین ۷۳٫۵ تا ۹۹ درصد و نمره F1 بین ۰٫۸۰ و ۰٫۸۶ بود و YOLO بیشترین دقت را داشت.[۴] نویسندگان این الگوریتم‌ها را ابزار پشتیبان تصمیم دانستند و افزودن داده‌های پرونده الکترونیک، رادیومیکس و نشانگرهای زیستی را برای افزایش دقت پیشنهاد کردند.[۴]

نکات کاربردی برای رادیولوژیست

- پانورامیک را برای تشخیص یا رد استئوآرتریت TMJ کافی ندانید؛ پایایی و توافق مثبت آن پایین است.[۳]
- در گزارش CBCT، یافته‌های تشخیصی (اروزیون، کیست، اسکلروز منتشر، استئوفیت) را از یافته‌های نامشخص جدا کنید.[۳]
- CBCT منفی، تغییرات اولیه را رد نمی‌کند؛ نویسندگان متاآنالیز FOV و وکسل کوچک‌تر را برای کشف دقیق‌تر پیشنهاد کرده‌اند.[۲]
- تشخیص نهایی بر پایه معاینه بالینی و معیارهای تشخیصی TMD است و یافته تصویری به‌تنهایی جایگزین آن نیست.

جدول جمع‌بندی نکات

نکات کلیدی تشخیص استئوآرتریت TMJ با CBCT

محور	نکته کلیدی

محور	نکته کلیدی
یافته‌های تشخیصی	اروزیون، کیست زیرغضروفی، اسکلروز منتشر، استئوفیت
یافته نامشخص	صاف‌شدگی یا اسکلروز کورتیکال به‌تنهایی
پایایی	پانورامیک ۰٫۱۶؛ MRI ۰٫۴۶؛ CT ۰٫۷۱
CBCT و CT	دقت مشابه یا بهتر در ۵ مطالعه
حساسیت CBCT	۰٫۵۴ با ویژگی ۰٫۹۳ (آزمایشگاهی)
هوش مصنوعی	دقت ۷۳٫۵ تا ۹۹٪؛ شواهد مشاهده‌ای

منبع: جمع‌بندی تحریریه بر پایه منابع فهرست‌شده در همین مقاله.

پرسش‌های متداول

کدام یافته‌ها در CBCT نشانه استئوآرتریت TMJ هستند؟

اروزیون سطحی، کیست زیرغضروفی، اسکلروز منتشر و استئوفیت؛ صاف‌شدگی و اسکلروز کورتیکال یافته نامشخص‌اند.[۳]

آیا پانورامیک برای تشخیص استئوآرتریت TMJ کافی است؟

خیر؛ پایایی آن ضعیف (کاپا ۰٫۱۶) و توافق مثبت ۱۹ درصد بود.[۳]

CBCT در مقایسه با CT چه دقتی دارد؟

در مرور سیستماتیک، CBCT در ۳ مطالعه مشابه CT و در ۲ مطالعه دقیق‌تر بود.[۱]

چرا CBCT منفی تغییرات استخوانی را رد نمی‌کند؟

حساسیت تجمیعی آن برای نقص‌های شبیه‌سازی‌شده کندیل ۰٫۵۴ بود.[۲]

آیا تنظیمات اسکن بر کشف تغییرات کندیل اثر دارد؟

نویسندگان متاآنالیز FOV و وکسل کوچک‌تر را برای کشف دقیق‌تر پیشنهاد کرده‌اند.[۲]

هوش مصنوعی در این حوزه چقدر دقیق است؟

دقت گزارش‌شده بین ۷۳٫۵ تا ۹۹ درصد بود، اما همه ۹ مطالعه مشاهده‌ای بودند.[۴]

جمع‌بندی

CBCT روش انتخابی در دندانپزشکی برای ارزیابی تغییرات استخوانی استئوآرتریت مفصل گیجگاهی‌فکی است و دقتی مشابه یا بهتر از CT دارد، در حالی که پانورامیک برای این هدف پایایی کافی ندارد. حساسیت محدود در ضایعات کوچک یعنی نتیجه منفی باید با احتیاط و همراه با یافته‌های بالینی تفسیر شود. استفاده از معیارهای استاندارد RDC/TMD و جداسازی یافته‌های تشخیصی از نامشخص، گزارش را قابل مقایسه و قابل پیگیری می‌کند.

مطالعه مرتبط در دانشنامه

- پوتولینوم‌توکسین و استخوان مندیبل از کندیل تا زاویه
- تصویربرداری پاتولوژی فک و صورت
- CBCT در ارتودنسی: شواهد توجیه
- ماتریس FOV در OP 3D LX و EX
- سونوگرافی در دندانپزشکی و فک و صورت
- هوش مصنوعی در رادیولوژی دندان و فک

منابع

شماره‌های بالانویس در متن به همین فهرست پیوند دارند؛ هر منبع با شناسه DOI یا نشانی رسمی ناشر قابل بررسی است.

1. Szcześniak M, Issa J, Öztürk I, Karahan E, Czajka-Jakubowska A, Orhan K, et al. The diagnostic accuracy of cone beam computed tomography in detecting temporomandibular joint bony disorders: a systematic review. Pol J Radiol. 2024;89:e292-e301. DOI PubMed PMC

2. Al Amin N, Farook TH, Oscandar F, Abdullah MF, Ibrahim NB, Eusufzai SZ, et al. The diagnostic accuracy of cone-beam computed tomography for assessing in vitro osseous alterations of the mandibular condyle: a systematic review and meta-analysis. Oral Radiol. 2025;41(4):449-459. DOI PubMed

3. Ahmad M, Hollender L, Anderson Q, Kartha K, Ohrbach R, Truelove EL, et al. Research diagnostic criteria for temporomandibular disorders (RDC/TMD): development of image analysis criteria and examiner

reliability for image analysis. Oral Surg Oral Med Oral Pathol Oral Radiol Endod. 2009;107(6):844-60. DOI PubMed PMC

4. Yadav U, Srivastava A, Ahmed J, Yadav R, Kumar A, Shekhar A. Application of artificial intelligence in the diagnosis and management of temporomandibular joint osteoarthritis using cone-beam computed tomography: An evidence-based systematic review. Imaging Sci Dent. 2025;55(3):223-233. DOI PubMed PMC

درباره نویسنده: تیم تحریریه علمی چاوش طب آذین

این مقاله را تیم تحریریه علمی چاوش طب آذین بر پایه منابع داوری‌شده و بیانیه‌های رسمی فهرست‌شده تهیه کرده است؛ ادعای بازبینی بالینی مستقل ندارد و جایگزین قضاوت متخصص نیست. آخرین به‌روزرسانی: ۱ آذر ۱۴۰۵.