دانشنامه علمی چاوش طب آذین · chavoshteb.ir · به‌روزرسانی ۲ آذر ۱۴۰۵

حفره استخوانی استافنه: نمای پانورامیک و CBCT و افتراق از ضایعات کیستیک فک

حفره استخوانی استافنه رادیولوسنسی بدون علامت و با حدود مشخص در مندیبل است که معمولاً درمان نمی‌خواهد و تغییر اندازه آن بسیار نادر است.[۱] در ۳۲ بیمار، ۲۹ مورد در خلف تنه مندیبل و زیر کانال مندیبل قرار داشتند[۱] و در ۲۴۰۱ تصویر CBCT، شیوع نوع خلفی یک‌طرفه ۰٫۵۴ درصد بود؛ CBCT رابطه ضایعه با کانال و ابعاد آن را دقیق تعیین می‌کند.[۲]

نکات کلیدی این مقاله

- بیشتر موارد در خلف تنه مندیبل (۲۹ از ۳۲) و زیر کانال مندیبل (۲۹ از ۳۲) دیده شدند.[۱]
- میانگین ابعاد افقی و عمودی ۱۶٫۶ و ۱۰٫۶ میلی‌متر بود و ۸۱٫۳٪ بیماران مرد با میانگین سن ۵۴٫۳ سال بودند.[۱]
- سایش کورتکس لینگوال در پانورامیک در ۳۴٫۴٪ موارد دیده شد، ولی CBCT تهاجم کورتکس را در ۴۳٫۸٪ نشان داد.[۱]
- در ۲۴۰۱ تصویر ۱۵ CBCT، حفره در ۱۴ بیمار یافت شد؛ میانگین حجم ۳۳۸٫۰۵ میلی‌متر مکعب بود.[۲]
- نوع قدامی بسیار نادر است (کمتر از ۴۰ مورد گزارش‌شده) و ممکن است با ضایعات دیگر اشتباه شود.[۳]

حفره استخوانی استافنه (Stafne bone cavity یا Stafne bone defect) یک فرورفتگی لینگوال مندیبل است که بیشتر به‌طور اتفاقی در پانورامیک دیده می‌شود. هدف اصلی رادیولوژیست، شناسایی درست آن برای جلوگیری از تفسیر نادرست به‌عنوان پاتولوژی دیگر و درمان غیرضروری است.[۱] این مقاله ویژگی‌های پانورامیک و CBCT، شیوع و نوع قدامی نادر را بر پایه مطالعات اخیر مرور می‌کند.

فهرست مطالب

1. حفره استخوانی استافنه: ویژگی‌های بالینی و پانورامیک
2. شیوع و ارزیابی حجمی در CBCT

3. نوع قدامی و خطر تشخیص نادرست
4. نکات افتراق از ضایعات کیستیک فک
5. جدول جمع‌بندی نکات
6. پرسش‌های متداول
7. جمع‌بندی
8. مطالعه مرتبط در دانشنامه
9. منابع

حفره استخوانی استافنه: ویژگی‌های بالینی و پانورامیک

Son و همکاران ۳۲ بیمار را که بین سال‌های ۲۰۰۵ تا ۲۰۲۱ بر پایه پانورامیک و CBCT تشخیص گرفته بودند بررسی کردند؛ تنها در یک مورد مداخله جراحی انجام شد. ۲۶ بیمار (۸۱٫۳٪) مرد و میانگین سن ۵۴٫۳ سال بود. میانگین طول افقی ۱۶٫۶ و عمودی ۱۰٫۶ میلی‌متر بود.[1]

ویژگی‌های حفره استخوانی استافنه در ۳۲ بیمار

ویژگی	یافته
جنس	۲۶ مرد (۸۱٫۳٪)، ۶ زن
میانگین سن	۵۴٫۳ سال
محل	۲۹ مورد خلف تنه مندیبل، ۳ مورد زاویه مندیبل
رابطه با کانال مندیبل	۲۹ مورد زیر کانال، ۳ مورد با درگیری کانال
ابعاد میانگین	۱۶٫۶ × ۱۰٫۶ میلی‌متر
سایش کورتکس لینگوال در پانورامیک	۱۱ مورد (۳۴٫۴٪)
تهاجم کورتکس در CBCT	۱۴ مورد (۴۳٫۸٪)؛ ضخامت باقی‌مانده ۱٫۱ میلی‌متر

منبع: Son و همکاران، Maxillofac Plast Reconstr Surg 2024.



پانورامیک با حفره استخوانی استافنه در ناحیه خلفی مندیبل (پیکان)؛ یافته اتفاقی در ارزیابی دندان‌های عقل. تصویر: Coronation Dental Specialty Group، Wikimedia Commons؛ مجوز CC BY 3.0، با تغییر اندازه.

> «در بیشتر موارد درمان لازم نیست و افتراق از ضایعات دیگر با شناخت ویژگی‌های بالینی و نمای آن در رادیوگرافی پانورامیک و CBCT امکان‌پذیر است.»
>
> "In most cases, treatment is not necessary, and differentiation from other lesions can be achieved by understanding its clinical characteristics and features on panoramic radiographs and CBCT."
>
> — Son و همکاران، Maxillofac Plast Reconstr Surg 2024[۱]

شیوع و ارزیابی حجمی در CBCT

Koç و همکاران تصاویر CBCT ۱۱۴۱ مرد و ۱۲۶۰ زن ۱۰ تا ۹۰ ساله را بررسی کردند و ۱۵ حفره را در ۱۴ بیمار یافتند. ۹۲٫۸۶ درصد حفره‌ها در ۱۳ بیمار مرد و ۷٫۱۴ درصد در یک بیمار زن دیده شد؛ ۹۳٫۳۳ درصد خلفی و ۶٫۶۷ درصد قدامی بودند. حجم حفره‌ها با سگمنتیشن نیمه‌خودکار به‌طور میانگین ۳۳۸٫۰۵ میلی‌متر مکعب محاسبه شد.[۲]

شیوع حفره استخوانی استافنه در ۲۴۰۱ تصویر CBCT

نوع	شیوع

نوع	شیوع
خلفی یک‌طرفه	۰٫۵۴٪
دوطرفه	۰٫۰۴٪
قدامی	۰٫۰۴٪

منبع: Koç و همکاران، Oral Radiol 2020.

> «برخلاف روش‌های تصویربرداری دوبعدی، CBCT امکان تعیین دقیق الگوی اثر حفره بر ساختارهای استخوانی مجاور، رابطه آن با کانال مندیبل و ابعاد آن را فراهم می‌کند.»
>
> “In contrast to two-dimensional imaging techniques, CBCT allows a precise determination of SBCs' pattern of impact on adjacent bony structures, relationship with the mandibular canal and dimensions.”
>
> — Koç و همکاران، Oral Radiol 2020[۲]

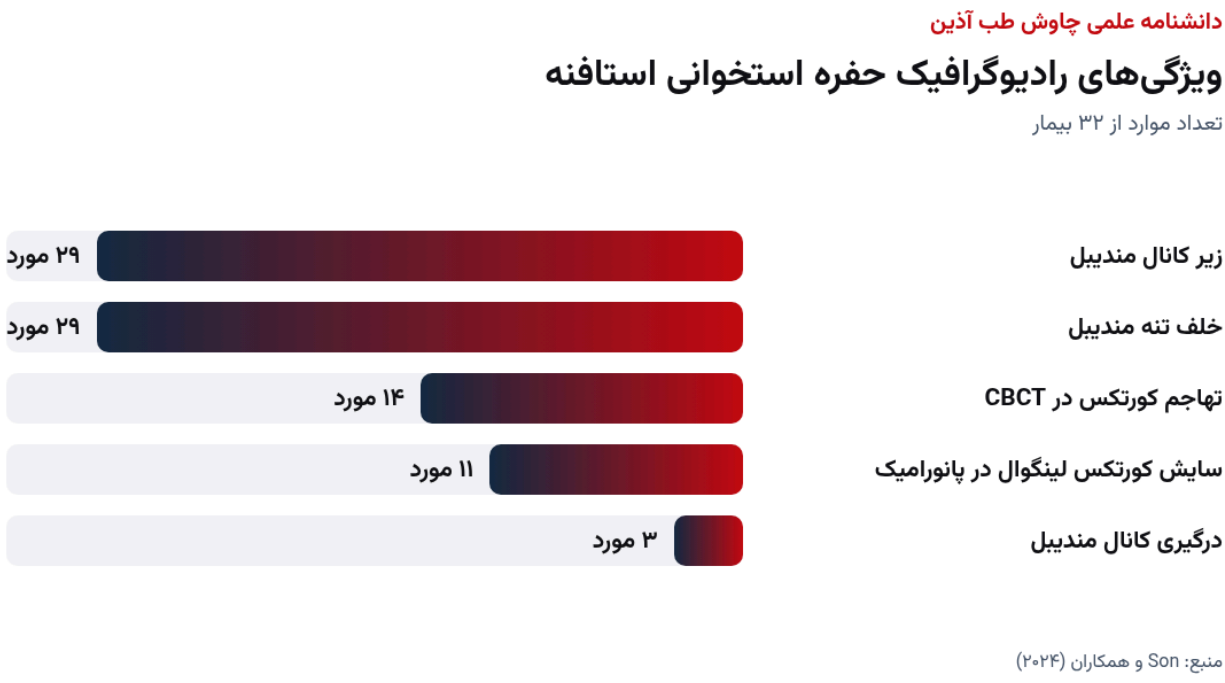

ویژگی‌های رادیوگرافیک حفره استخوانی استافنه در ۳۲ بیمار؛ نمودار تحریریه بر پایه Son و همکاران.

نوع قدامی و خطر تشخیص نادرست

Kopciuch و همکاران با مرور ۲۰ مقاله و گزارش ۳ مورد، نوع قدامی را بسیار نادر و با کمتر از ۴۰ مورد گزارش‌شده توصیف کردند. فرضیه ارتباط حفره با غده بزاقی زیرزبانی در متون تأیید نشده، زیرا بافت‌های دیگری مانند بافت لنفاوی یا چربی نیز در ضایعه یافت شده‌اند. در هر سه مورد CBCT به کار رفت، بیوپسی لازم نشد و پایش ضایعه برقرار شد.[۳]

> «نوع قدامی حفره استافنه، به دلیل محل غیرمعمول و بروز کمتر، ممکن است با ضایعات دیگر اشتباه شود.»
>
> “The anterior variant of SBD can be mistaken for other lesions, considering its atypical location and lower incidence rate.”
>
> — Kopciuch و همکاران، Dent Med Probl 2025[۳]

نکات افتراق از ضایعات کیستیک فک

- رادیولوسنسی با حدود مشخص، بدون علامت، در خلف تنه یا زاویه مندیبل و زیر کانال مندیبل، الگوی کلاسیک این حفره است.[۱]
- CBCT را برای تأیید ماهیت فرورفتگی لینگوال، رابطه با کانال و ضخامت کورتکس باقی‌مانده به کار ببرید؛ پانورامیک بخشی از تهاجم کورتکس را نشان نمی‌دهد.[۱، ۲]
- در موارد قدامی یا غیرمعمول، احتمال اشتباه با ضایعات دیگر بیشتر است؛ پایش تصویری و همکاری با جراح را در نظر بگیرید.[۳]
- در گزارش، صریحاً به ماهیت معمولاً خوش‌خیم و نیاز نداشتن به درمان اشاره کنید تا از مداخله غیرضروری پیشگیری شود.[۱]

جدول جمع‌بندی نکات

نکات کلیدی حفره استخوانی استافنه

محور	نکته کلیدی
ماهیت	رادیولوسنسی بدون علامت با حدود مشخص؛ معمولاً بدون نیاز به درمان

محور	نکته کلیدی
محل	خلف تنه مندیبل، زیر کانال
جمعیت	بیشتر مردان، میانگین سن ۵۴ سال
شیوع در CBCT	حدود ۰٫۵٪ برای نوع خلفی یک‌طرفه
نقش CBCT	رابطه با کانال، کورتکس و حجم
نوع قدامی	نادر؛ خطر تشخیص نادرست

منبع: جمع‌بندی تحریریه بر پایه منابع فهرست‌شده در همین مقاله.

پرسش‌های متداول

حفره استخوانی استافنه چیست؟

رادیولوسنسی بدون علامت و با حدود مشخص در مندیبل که معمولاً درمان نمی‌خواهد و تغییر اندازه آن بسیار نادر است.[۱]

این حفره معمولاً کجا دیده می‌شود؟

بیشتر در خلف تنه مندیبل و زیر کانال مندیبل؛ موارد کمتری در زاویه مندیبل یا ناحیه قدامی دیده می‌شوند.[۱، ۲]

شیوع حفره استافنه چقدر است؟

در ۲۴۰۱ تصویر CBCT، شیوع نوع خلفی یک‌طرفه ۰٫۵۴٪ و انواع دوطرفه و قدامی هر کدام ۰٫۰۴٪ بود.[۲]

آیا پانورامیک برای ارزیابی کافی است؟

پانورامیک سایش کورتکس لینگوال را در ۳۴٫۴٪ نشان داد، اما CBCT تهاجم کورتکس را در ۴۳٫۸٪ آشکار کرد.[۱]

آیا نوع قدامی هم وجود دارد؟

بله، اما بسیار نادر است و کمتر از ۴۰ مورد گزارش شده است.[۳]

آیا برای تشخیص بیوپسی لازم است؟

در موارد گزارش‌شده با CBCT، بیوپسی لازم نشد و پایش ضایعه انتخاب شد.[۳]

جمع‌بندی

حفره استخوانی استافنه یک یافته اتفاقی خوش‌خیم است که با محل معمول، نمای مشخص و نبود علامت قابل شناسایی است. CBCT رابطه ضایعه با کانال مندیبل، ضخامت کورتکس لینگوال و حجم آن را بهتر از پانورامیک نشان می‌دهد و در موارد قدامی یا غیرمعمول ارزش ویژه دارد. شناخت این الگو از تفسیر نادرست به‌عنوان کیست یا تومور و درمان غیرضروری جلوگیری می‌کند.

مطالعه مرتبط در دانشنامه

- ضایعات خوش‌خیم فک: ویژگی‌های رادیوگرافیک و تشخیص افتراقی
- تصویربرداری پاتولوژی فک و صورت
- یافته‌های اتفاقی در رادیوگرافی پانورامیک
- طبقه‌بندی ضایعات فک با هوش مصنوعی
- مسئولیت تفسیر حجم CBCT
- ردیابی کانال مندیبولار در CBCT

منابع

شماره‌های بالانویس در متن به همین فهرست پیوند دارند؛ هر منبع با شناسه DOI یا نشانی رسمی ناشر قابل بررسی است.

1. Son J, Lee DJ, Ahn KM. Radiological features of Stafne mandibular bone cavity in panoramic image and cone beam computed tomography. Maxillofac Plast Reconstr Surg. 2024;46(1):9. DOI PubMed PMC
2. Koç A, Eroğlu CN, Bilgili E. Assessment of prevalence and volumetric estimation of possible Stafne bone concavities on cone beam computed tomography images. Oral Radiol. 2020;36(3):254-260. DOI PubMed
3. Kopciuch D, Dominiak M, Różyło-Kalinowska I, Kubasiewicz-Ross P. Anterior Stafne bone defect: Literature review and a case series. Dent Med Probl. 2025;62(5):993-1001. DOI PubMed

درباره نویسنده: تیم تحریریه علمی چاوش طب آذین

این مقاله را تیم تحریریه علمی چاوش طب آذین بر پایه منابع داوری‌شده و بیانیه‌های رسمی فهرست‌شده تهیه کرده است؛ ادعای بازبینی بالینی مستقل ندارد و جایگزین قضاوت متخصص نیست. آخرین به‌روزرسانی: ۲ آذر ۱۴۰۵.