دانشنامه علمی چاوش طب آذین · chavoshteb.ir · به‌روزرسانی ۲۶ آبان ۱۴۰۵

تحلیل ریشه مولر دوم در مجاورت مولر سوم نهفته: CBCT در برابر پانورامیک

تحلیل ریشه مولر دوم در مجاورت مولر سوم نهفته در فراتحلیل ۲۶ مطالعه CBCT در ۳۱٪ موارد دیده شد. در یک مطالعه، CBCT این تحلیل را در ۲۲٫۸۸٪ و پانورامیک تنها در ۵٫۳۱٪ مولرها نشان داد. نهفتگی مزیوآنگولار، افقی یا عرضی و تماس با یک سوم اپیکال ریشه مولر دوم، خطر را افزایش می‌دهد.

نکات کلیدی این مقاله

- در فراتحلیل ۲۶ مطالعه CBCT، شیوع تحلیل ریشه مولر دوم مرتبط با مولر سوم نهفته ۳۱٪ بود.[۱]
- در ۱۸۸ مولر سوم، CBCT تحلیل را در ۲۲٫۸۸٪ و پانورامیک در ۵٫۳۱٪ موارد نشان داد.[۴]
- در ۳۶۷ بیمار، کمتر از ۵٪ پانورامیک‌ها مشکوک به تحلیل بودند، اما CBCT تحلیل را در ۲۰٪ مولرهای دوم نشان داد.[۵]
- وقوع تحلیل با مولر سوم عرضی ۵۴٫۵٪، افقی ۴۷٫۵٪ و مزیوآنگولار ۴۴٫۵٪ بود.[۳]
- در مرور سیستماتیک، توافق پانورامیک و CBCT برای تحلیل ریشه ۲۸٫۵٪ تا ۷۴٪ بود.[۶]

تحلیل خارجی ریشه مولر دوم از آسیب‌های پاتولوژیک ناخواسته مرتبط با مولر سوم نهفته مجاور است. به دلیل تشخیص‌پذیری محدود در رادیوگرافی‌های متعارف، این تحلیل ممکن است تا زمان ایجاد آسیب برگشت‌ناپذیر تشخیص داده نشود.[۱] این مقاله شواهد CBCT درباره شیوع، عوامل خطر و تفاوت آن با پانورامیک را برای رادیولوژیست دهان و فک مرور می‌کند.

فهرست مطالب

1. تحلیل ریشه مولر دوم: تعریف و اهمیت بالینی
2. شیوع در فراتحلیل‌های CBCT
3. CBCT در برابر پانورامیک
4. عوامل خطر تحلیل ریشه مولر دوم
5. جدول جمع‌بندی نکات

6. پرسش‌های متداول
7. جمع‌بندی
8. مطالعه مرتبط در دانشنامه
9. منابع

تحلیل ریشه مولر دوم: تعریف و اهمیت بالینی

Liu و همکاران تحلیل خارجی ریشه مولر دوم را آسیب پاتولوژیک ناخواسته‌ای مرتبط با مولر سوم نهفته مجاور توصیف کردند که به دلیل تشخیص‌پذیری محدود در رادیوگرافی متعارف، ممکن است تا ایجاد آسیب برگشت‌ناپذیر تشخیص داده نشود.[۱] Wang و همکاران نیز بر پیشگیری از درگیری برگشت‌ناپذیر پالپ و از دست رفتن مولر دوم در موارد پرخطر تأکید کردند.[۲]

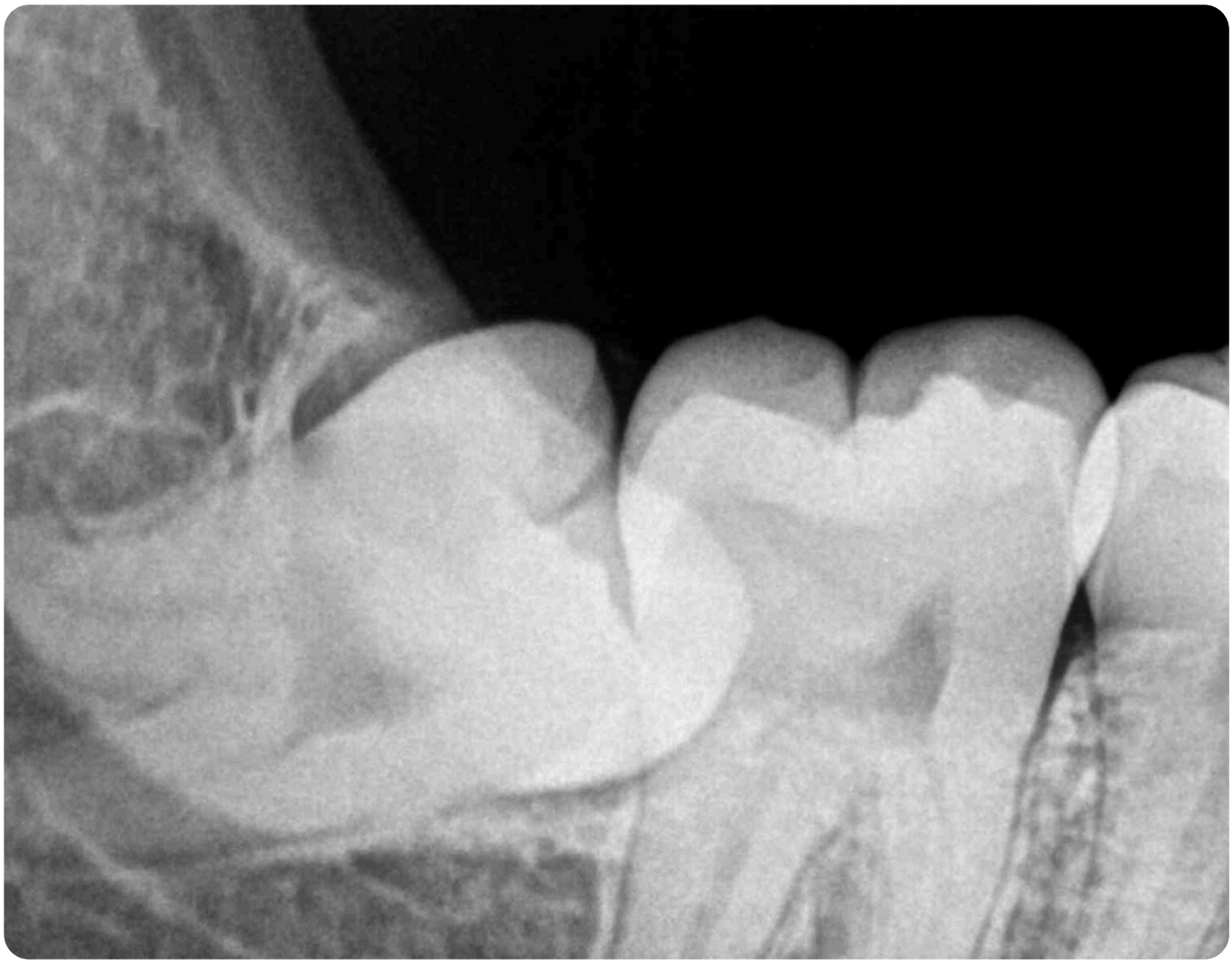

مولر سوم نهفته فک پایین در تماس با مولر دوم؛ تصویر دوبعدی محل دقیق تماس و تحلیل احتمالی ریشه را در بعد باکولینگوال نشان نمی‌دهد. تصویر: Nizil Shah، Wikimedia Commons؛ مجوز CC BY-SA 4.0، با برش و تغییر اندازه.

شیوع در فراتحلیل‌های CBCT

Liu و همکاران در جست‌وجوی شش پایگاه داده تا ژوئن ۲۰۲۵، ۲۶ مقاله را وارد کردند که ۲۴ مقاله خطر سوگیری پایین داشتند. شیوع تجمیعی تحلیل ریشه مولر دوم مرتبط با مولر سوم نهفته ۳۱٪ (فاصله اطمینان ۲۶٪ تا ۳۶٪) بود.[۱]

> «یافته‌ها نشان می‌دهد تحلیل خارجی ریشه مولر دوم با تماس مولر سوم نهفته با یک سوم اپیکال ریشه مولر دوم مرتبط است.»
>
> "Findings indicate that ERR on M2s is related to the contact between iM3s and the apical third of M2 roots."
>
> — Liu و همکاران، BMC Oral Health 2026[۱]

در فراتحلیل Ma و همکاران، مولر دوم در مجاورت نزدیک با مولر سوم مزیوآنگولار، به گزارش نویسندگان ۵۰٪ خطر بیشتری برای تحلیل ریشه نسبت به مجاورت با مولر سوم عمودی داشت. تحلیل در فک پایین (۳۸٫۳٪) بیشتر از فک بالا (۳۳٫۸٪) بود.[۳]

وقوع تحلیل ریشه مولر دوم بر حسب زاویه و موقعیت مولر سوم

متغیر	وقوع یا اثر
مولر سوم عرضی	۵۴٫۵٪
مولر سوم افقی	۴۷٫۵٪
مولر سوم مزیوآنگولار	۴۴٫۵٪
فک پایین	۳۸٫۳٪
فک بالا	۳۳٫۸٪

منبع: Ma و همکاران، Acta Odontol Scand 2023.

CBCT در برابر پانورامیک

Oenning و همکاران ۶۶ فرد با ۱۸۸ مولر سوم نهفته را با هر دو روش بررسی کردند. CBCT به‌طور معنادار موارد بیشتری را نشان داد (۴۳ مورد، ۲۲٫۸۸٪) تا پانورامیک (۱۰ مورد، ۵٫۳۱٪) و توافق دو روش در تشخیص تحلیل تنها ۴٫۳٪ بود.[۴]

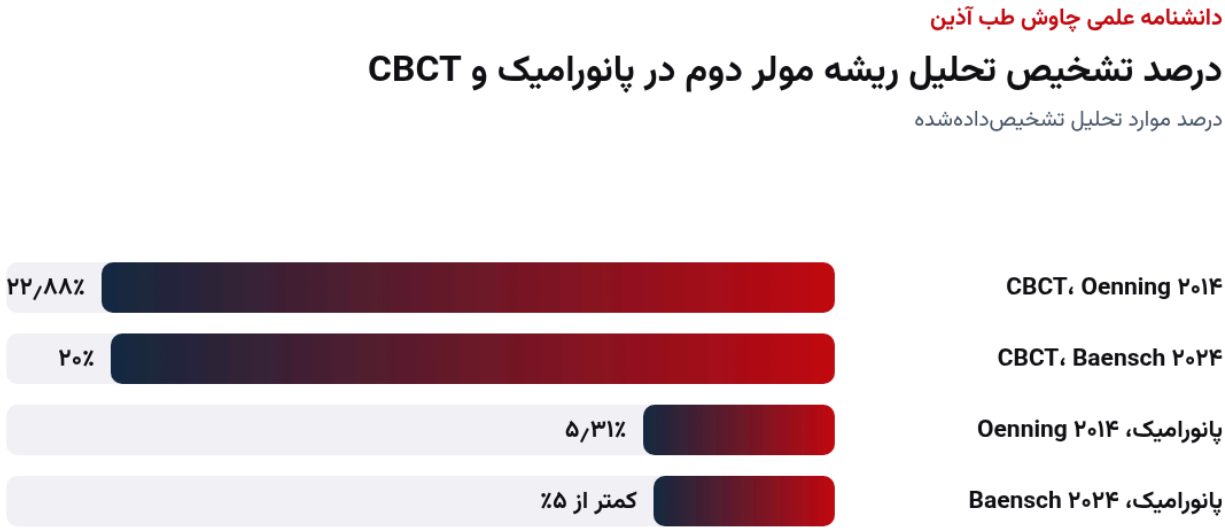

تشخیص تحلیل ریشه مولر دوم در پانورامیک و CBCT؛ نمودار تحریریه بر پایه Oenning (۲۰۱۴) و Baensch (۲۰۲۴). مقدار پانورامیک Baensch کران بالای «کمتر از ۵٪» است.

> «CBCT باید برای تشخیص تحلیل خارجی ریشه مولرهای دوم تجویز شود، زمانی که تماس مستقیم میان مولر دوم و سوم مندیبل در رادیوگرافی پانورامیک دیده شده است، به‌ویژه در نهفتگی‌های مزیوآنگولار یا افقی.»
>
> “CBCT should be indicated for the diagnosis of ERR in second molars when direct contact between the mandibular second and third molars has been observed on panoramic radiographs, especially in mesioangular or horizontal impactions.”
>
> — Oenning و همکاران، J Oral Maxillofac Surg 2014[۴]

Baensch و همکاران در ۳۶۷ بیمار نشان دادند که کمتر از ۵٪ پانورامیک‌ها تحلیل را مطرح کردند، در حالی که CBCT در ۲۰٪ مولرهای دوم مجاور مولر سوم تحلیل نشان داد. به گفته نویسندگان، CBCT می‌تواند در مولرهای سوم مزیوآنگولار و عمیق در بیماران مسن‌تر، حتی وقتی پانورامیک پاتولوژی را نشان نداده، مفید باشد.[۵]

Moreira-Souza و همکاران در مرور سیستماتیک ۵ مطالعه، شیوع تحلیل را در پانورامیک ۵٫۳۱٪ تا ۱۹٫۵٪ و در CBCT ۲۲٫۸٪ تا ۶۲٪ گزارش کردند. توافق دو روش ۲۸٫۵٪ تا ۷۴٪ بود و بیشتر به نبود پاتولوژی مربوط می‌شد تا وجود آن.[۶]

مقایسه پانورامیک و CBCT در تشخیص تحلیل ریشه مولر دوم

مطالعه	پانورامیک	CBCT	توافق
Oenning ۲۰۱۴ (۱۸۸ مولر سوم)	۵٫۳۱٪	۲۲٫۸۸٪	۴٫۳٪
Baensch ۲۰۲۴ (۳۶۷ بیمار)	کمتر از ۵٪	۲۰٪	گزارش نشده
Moreira-Souza ۲۰۲۲ (۵ مطالعه)	۵٫۳۱٪ تا ۱۹٫۵٪	۲۲٫۸٪ تا ۶۲٪	۲۸٫۵٪ تا ۷۴٪

منبع: مطالعات فهرست‌شده در همین مقاله؛ «گزارش نشده» یعنی در چکیده ذکر نشده است.

عوامل خطر تحلیل ریشه مولر دوم

زاویه و موقعیت تماس

در فراتحلیل Ma، وقوع تحلیل با مولر سوم عرضی ۵۴٫۵٪، افقی ۴۷٫۵٪ و مزیوآنگولار ۴۴٫۵٪ بود.[۳] Liu و همکاران نیز شیوع بیشتر را با زاویه مزیوآنگولار، افقی یا عرضی و تماس مستقیم با یک سوم اپیکال ریشه مولر دوم مرتبط دانستند.[۱]

عمق نهفتگی و فضای اسکلتی

Wang و همکاران در ۵۱۳ CBCT مولر سوم نهفته نشان دادند که شدت تحلیل بیشتر با عمق نهفتگی و محدودیت فضای اسکلتی مرتبط بود تا با زاویه به‌تنهایی. نهفتگی کلاس C (طبقه‌بندی Pell و Gregory) با درگیری یک سوم اپیکال بیشترین خطر را داشت و همه موارد تحلیل شدید در ماگزیلا در یک سوم اپیکال مولر دوم قرار داشتند.[۲]

> «شدت تحلیل خارجی ریشه مولر دوم عمدتاً به عمق نهفتگی و محدودیت‌های آناتومیک، به‌ویژه فضای محدود در توبروزیته ماگزیلا و ناحیه رترومولر مندیبل، وابسته است.»
>
> “The severity of M2 ERR is primarily driven by impaction depth and anatomical constraints, particularly the limited space in the maxillary tuberosity and mandibular retromolar area.”
>
> — Wang و همکاران، Int Dent J 2026[۲]

Baensch و همکاران زاویه مولر سوم، سن بیمار و سطح عمودی تماس را پارامترهای پیش‌بینی‌کننده یافتند؛ زاویه مزیال، سن بالاتر و نهفتگی عمیق‌تر با شدت بیشتر همراه بود.[۵]

نکات گزارش و درخواست CBCT

برداشت تحریریه از این شواهد:[۴، ۵، ۱]

- نبود تحلیل در پانورامیک، تحلیل ریشه مولر دوم را رد نمی‌کند.[۴، ۵]
- در تماس مستقیم مولر دوم و سوم در پانورامیک، به‌ویژه در نهفتگی مزیوآنگولار یا افقی، CBCT توصیه شده است.[۴]
- محل تماس روی ریشه (به‌ویژه یک سوم اپیکال) و عمق نهفتگی در گزارش CBCT ذکر شود.[۱، ۲]
- درخواست CBCT باید بر پایه نیاز بالینی و اصل توجیه پرتوگیری باشد (برداشت تحریریه).

جدول جمع‌بندی نکات

نکات کاربردی تحلیل ریشه مولر دوم در مجاورت مولر سوم نهفته

محور	نکته کلیدی
شیوع در CBCT	۳۱٪ در فراتحلیل
پانورامیک	تشخیص بسیار کمتر از CBCT
زاویه پرخطر	عرضی، افقی و مزیوآنگولار
محل تماس	یک سوم اپیکال ریشه مولر دوم
درخواست CBCT	تماس مستقیم در پانورامیک

منبع: جمع‌بندی تحریریه بر پایه منابع فهرست‌شده در همین مقاله.

پرسش‌های متداول

تحلیل ریشه مولر دوم ناشی از مولر سوم چقدر شایع است؟

در فراتحلیل ۲۶ مطالعه CBCT، شیوع آن ۳۱٪ بود.[۱]

چرا پانورامیک این تحلیل را از دست می‌دهد؟

تحلیل در رادیوگرافی متعارف تشخیص‌پذیری محدودی دارد؛ در یک مطالعه پانورامیک ۵٫۳۱٪ و ۲۲٫۸۸٪ CBCT موارد را نشان داد.[۱، ۴]

کدام زاویه مولر سوم خطرناک‌تر است؟

زاویه عرضی، افقی و مزیوآنگولار با وقوع ۵۴٫۵٪، ۴۷٫۵٪ و ۴۴٫۵٪ بیشترین خطر را داشتند.[۳]

چه زمانی CBCT درخواست شود؟

وقتی در پانورامیک تماس مستقیم مولر دوم و سوم مندیبل دیده شود، به‌ویژه در نهفتگی مزیوآنگولار یا افقی.[۴]

آیا عمق نهفتگی مهم است؟

بله؛ نهفتگی کلاس C با درگیری یک سوم اپیکال بیشترین خطر تحلیل شدید را داشت.[۲]

آیا تحلیل در فک بالا هم رخ می‌دهد؟

بله؛ در فراتحلیل Ma شیوع در فک بالا ۳۳٫۸٪ و در فک پایین ۳۸٫۳٪ بود.[۳]

جمع‌بندی

تحلیل ریشه مولر دوم در مجاورت مولر سوم نهفته شایع‌تر از آن است که پانورامیک نشان می‌دهد و فراتحلیل‌های CBCT شیوع آن را حدود یک سوم برآورد کرده‌اند. زاویه مزیوآنگولار، افقی یا عرضی، تماس با یک سوم اپیکال و نهفتگی عمیق، عوامل خطر اصلی هستند. در موارد تماس مستقیم در پانورامیک، CBCT ابزار مناسبی برای ارزیابی دقیق و برنامه‌ریزی درمان است.

مطالعه مرتبط در دانشنامه

- مولر سوم مندیبل: پانورامیک یا CBCT
- نیش نهفته ماگزیلا: پانورامیک یا CBCT

- خطاهای موقعیت‌دهی پانورامیک
- یافته‌های اتفاقی در رادیوگرافی پانورامیک
- تحلیل ریشه در درمان ارتودنسی: شواهد CBCT
- توجیه تصویربرداری در دهان و فک

منابع

شماره‌های بالانویس در متن به همین فهرست پیوند دارند؛ هر منبع با شناسه DOI یا نشانی رسمی ناشر قابل بررسی است.

1. Liu W, Liang A, Zhou Y, Liao C, Zhou X, Huang Y, et al. Association between impacted third molars and external root resorption on adjacent second molars based on cone-beam computed tomography: a systematic review and meta-analysis. BMC Oral Health. 2026;26(1):1619. DOI PubMed PMC

2. Wang M, Wang J, U I, Wu Y, Zhang S, Liu Z, et al. Anatomical Predictors of Second Molar External Root Resorption: A Cone-Beam Computed Tomography Study of Impacted Third Molars. Int Dent J. 2026;76(4):109601. DOI PubMed PMC

3. Ma Y, Mu D, Li X. Risk factors for root resorption of second molars with impacted third molars: a meta-analysis of CBCT studies. Acta Odontol Scand. 2023;81(1):18-28. DOI PubMed

4. Oenning AC, Neves FS, Alencar PN, Prado RF, Groppo FC, Haiter-Neto F. External root resorption of the second molar associated with third molar impaction: comparison of panoramic radiography and cone beam computed tomography. J Oral Maxillofac Surg. 2014;72(8):1444-55. DOI PubMed

5. Baensch F, Meißner W, Will L, Kunkel M. Prevalence and predictive parameters of external root resorption caused by retained wisdom teeth. Clin Oral Investig. 2024;28(11):583. DOI PubMed PMC

6. Moreira-Souza L, Butini Oliveira L, Gaêta-Araujo H, Almeida-Marques M, Asprino L, Oenning AC. Comparison of CBCT and panoramic radiography for the assessment of bone loss and root resorption on the second molar associated with third molar impaction: a systematic review. Dentomaxillofac Radiol. 2022;51(3):20210217. DOI PubMed PMC

درباره نویسنده: تیم تحریریه علمی چاوش طب آذین

این مقاله را تیم تحریریه علمی چاوش طب آذین بر پایه منابع داوری‌شده و بیانیه‌های رسمی فهرست‌شده تهیه کرده است؛ ادعای بازبینی بالینی مستقل ندارد و جایگزین قضاوت متخصص نیست. آخرین به‌روزرسانی: ۲۶ آبان ۱۴۰۵.