دانشنامه علمی چاوش طب آذین · chavoshteb.ir · به‌روزرسانی ۱ آذر ۱۴۰۵

تصویربرداری غدد بزاقی: سیالوگرافی، CBCT سیالوگرافی و سونوگرافی در سنگ و انسداد

در تصویربرداری غدد بزاقی برای سنگ و انسداد، سونوگرافی در متاآنالیز ۱۰ مطالعه حساسیت ۰٫۸۹۹۲ و ویژگی ۰٫۹۶۶۴ داشت[۱] و CBCT در برابر سیالواندوسکوپی حساسیت ۹۴ و ویژگی ۹۰ درصد نشان داد.[۲] سیالوگرافی همراه با CBCT علاوه بر سنگ، ساختار مجاری و پاکسازی ماده حاجب را نشان می‌دهد و برای گزارش آن اصطلاحات استاندارد پیشنهاد شده است.[۳]

نکات کلیدی این مقاله

- متاآنالیز سونوگرافی (۱۰ مطالعه، ۱۳۹۳ بیمار): حساسیت ۰٫۸۹۹۲، ویژگی ۰٫۹۶۶۴ و سطح زیر منحنی ۰٫۹۶۳.[۱]
- ارزش اخباری منفی سونوگرافی در غده زیرفکی ۰٫۶۷۱۸ و در پاروتید ۰٫۹۳۹۲ بود.[۱]
- CBCT در ۱۴۲ غده: حساسیت ۹۴٪، ویژگی ۹۰٪، ارزش اخباری منفی ۹۷٪ و دقت کلی ۹۲٪.[۲]
- پیشنهادهای سیالو-CBCT بر پایه ۱۷۵۸ معاینه در یک دهه تدوین شده‌اند.[۳]
- سیالوگرافی متعارف سنگ‌های غیررادیواپک را نشان می‌دهد و نقش درمانی شست‌وشو نیز دارد.[۴]

اختلالات انسدادی و التهابی غدد بزاقی بزرگ، از سنگ و تنگی مجرا تا سیالادنیت مزمن، به نقشه‌برداری دقیق سیستم مجاری نیاز دارند.[۴] رادیولوژیست دهان و فک امروز میان رادیوگرافی ساده، سونوگرافی، CBCT بدون ماده حاجب و سیالوگرافی همراه با CBCT انتخاب می‌کند. این مقاله دقت این روش‌ها در سنگ و انسداد، اجزای گزارش استاندارد سیالو-CBCT و محدودیت‌های هر روش را مرور می‌کند. کاربرد رادیوگرافی اکلوزال در سنگ زیرفکی در مقاله جداگانه دانشنامه آمده است.

فهرست مطالب

1. تصویربرداری غدد بزاقی در انسداد: انتخاب روش
2. دقت سونوگرافی و CBCT در سنگ بزاقی
3. سیالوگرافی همراه با CBCT و گزارش استاندارد

4. نکات کاربردی برای رادیولوژیست
5. جدول جمع‌بندی نکات
6. پرسش‌های متداول
7. جمع‌بندی
8. مطالعه مرتبط در دانشنامه
9. منابع

تصویربرداری غدد بزاقی در انسداد: انتخاب روش

سیالوگرافی متعارف برای ارزیابی ناهنجاری‌های ذاتی و اکتسابی سیستم مجاری مفید و قابل اعتماد است و سنگ‌های غیررادیوپاک را که در رادیوگرافی ساده دیده نمی‌شوند آشکار می‌کند. این روش علاوه بر تشخیص، با شست‌وشوی غده در عفونت‌های عودکننده و پاک‌کردن پلاک‌های موکوسی یا سنگ‌های کوچک، نقش درمانی دارد.[۴] CT سیالوگرافی برای کشف سنگ‌های کوچک حساسیت بالایی گزارش کرده و افتراق سنگ از سایر کلسیفیکاسیون‌های مجرا را ممکن می‌کند.[۴]

مقایسه روش‌های تصویربرداری در سنگ و انسداد غدد بزاقی

روش	آنچه نشان می‌دهد	شواهد دقت یا نکته کلیدی
سونوگرافی	سنگ، اتساع مجرا و پارانشیم بدون پرتو یونیزان	حساسیت ۰٫۸۹۹۲ و ویژگی ۰٫۹۶۶۴ در متاآنالیز
CBCT بدون ماده حاجب	سنگ‌های کلسیفیه در سه بعد	حساسیت ۹۴٪ و ویژگی ۹۰٪ در برابر سیالواندوسکوپی
سیالوگرافی متعارف	مورفولوژی مجاری؛ سنگ غیررادیوپاک	کاربرد تشخیصی و درمانی (شست‌وشو)
سیالوگرافی همراه با CBCT	مجرای اصلی و شاخه‌ها، سیالکتازی و پاکسازی ماده حاجب	نیاز به آموزش و تجربه اپراتور
CT سیالوگرافی	سنگ‌های کوچک و افتراق از کلسیفیکاسیون‌ها	حساسیت بالا در گزارش‌های منتشرشده

منبع: Kim و همکاران ۲۰۲۲؛ van der Meij و همکاران ۲۰۱۸؛ Kandula و همکاران ۲۰۲۳؛ Abdalla-Aslan و همکاران ۲۰۲۱.

دقت سونوگرافی و CBCT در سنگ بزاقی

سونوگرافی

Kim و همکاران ۱۰ مطالعه با ۱۳۹۳ بیمار را در برابر سیالواندوسکوپی، سیالوگرافی یا جراحی تحلیل کردند. نسبت شانس تشخیصی ۱۶۲٫۶ و سطح زیر منحنی خلاصه ۰٫۹۶۳ بود و حساسیت، ویژگی، ارزش اخباری منفی و مثبت به ترتیب ۰٫۸۹۹۲، ۰٫۹۶۶۴، ۰٫۸۰۷۶ و ۰٫۹۸۵۳ گزارش شد. ناهمگنی بالا عمدتاً به ورود غدد متفاوت نسبت داده شد.[۱]

در تحلیل زیرگروه، ارزش اخباری منفی در پاروتید ۰٫۹۳۹۲ و در غده زیرفکی ۰٫۶۷۱۸ بود.[۱] به بیان کاربردی، سونوگرافی منفی در بیمار با علائم انسداد زیرفکی، سنگ را با اطمینان رد نمی‌کند.

> «سونوگرافی به‌طور مفیدی سنگ‌های غده زیرفکی و پاروتید را تشخیص می‌دهد.»
>
> “Ultrasonography usefully detects submandibular and parotid gland stones.”
>
> — Kim و همکاران، Laryngoscope 2022[۱]

CBCT پیش از سیالواندوسکوپی

van der Meij و همکاران ۱۴۲ غده بزاقی بزرگ در ۱۲۷ بیمار با علائم انسداد را با CBCT بررسی کردند و سیالواندوسکوپی را استاندارد طلایی گرفتند. در CBCT پنجاه سنگ دیده شد، ۳۴ مورد در غده زیرفکی و ۱۶ مورد در پاروتید. حساسیت ۹۴ درصد، ویژگی ۹۰ درصد، ارزش اخباری مثبت ۸۴ درصد، ارزش اخباری منفی ۹۷ درصد و دقت کلی ۹۲ درصد بود.[۲]

دانشنامه علمی چاوش طب آذین

دقت سونوگرافی و CBCT در کشف سنگ غدد بزاقی

درصد؛ سونوگرافی: متاآنالیز ۱۰ مطالعه؛ CBCT: ۱۴۲ غده با مرجع سیالواندوسکوپی



منبع: Kim و همکاران (۲۰۲۲)؛ van der Meij و همکاران (۲۰۱۸)

دقت سونوگرافی و CBCT در کشف سنگ بزاقی؛ نمودار تحریریه بر پایه دو مطالعه منتشرشده.

> «CBCT به نظر می‌رسد روش تصویربرداری خط اول ایدئالی برای بیماران با علائم انسداد غدد بزاقی بزرگ باشد.»
>
> “CBCT appears to be an ideal first-line imaging modality for patients with signs and symptoms of obstructed major salivary glands.”
>
> — van der Meij و همکاران، Int J Oral Maxillofac Surg 2018[۲]

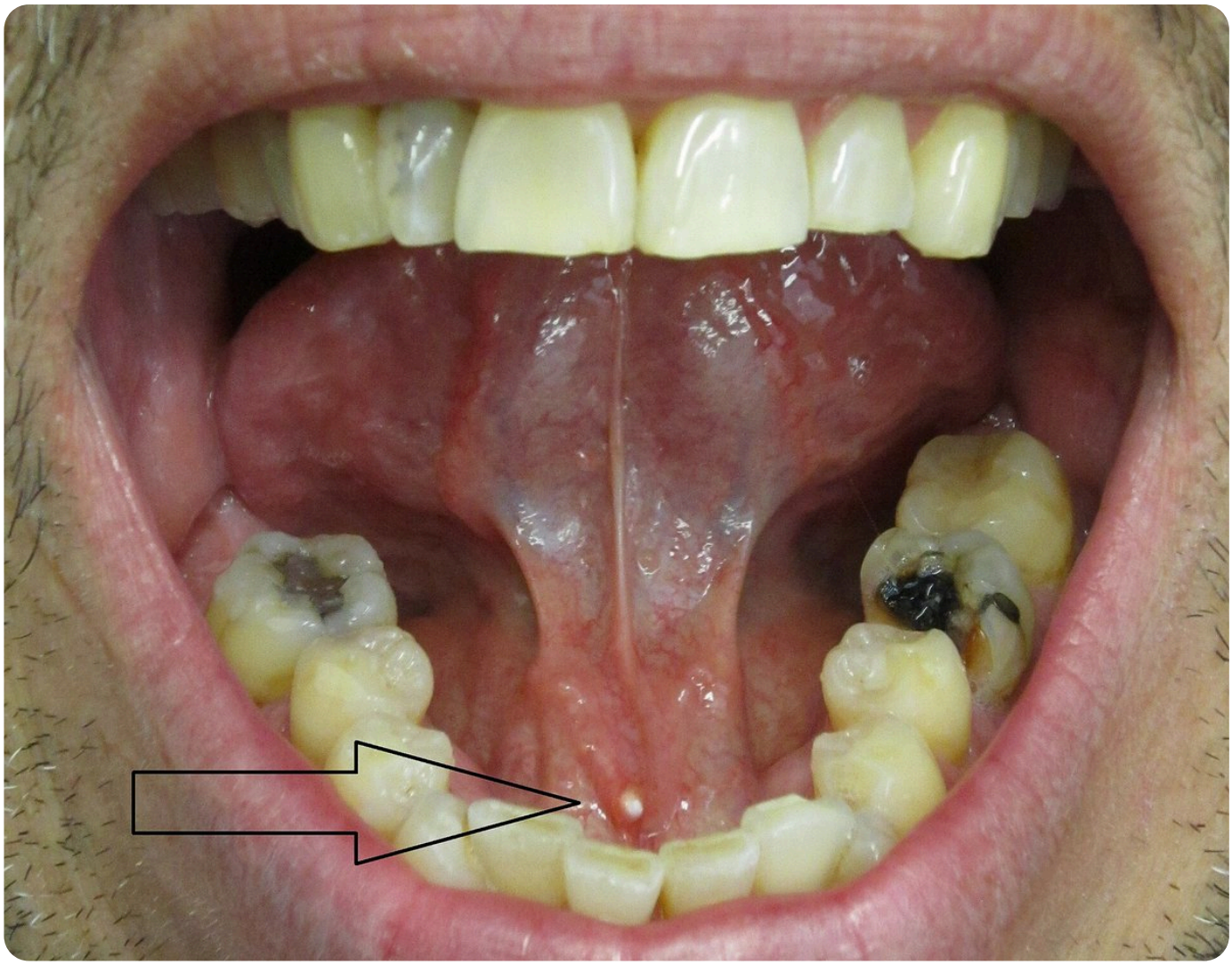

سنگ در دهانه مجرای غده زیرفکی (مشخص‌شده با پیکان) در نمای بالینی کف دهان. تصویر: James Heilman, MD، Wikimedia Commons؛ مجوز CC BY-SA 3.0، با برش و تغییر اندازه.

سیالوگرافی همراه با CBCT و گزارش استاندارد

Abdalla-Aslan و همکاران بر پایه ۱۷۵۸ معاینه سیالو-CBCT در یک دهه در یک مرکز و مرور متون، تکنیک، اصطلاحات، خطاهای رایج و ویژگی‌های تصویری اختلالات غدد بزاقی را توصیف کردند. به گفته آنان، این روش به آموزش ویژه و تجربه اپراتور برای پرکردن کافی غده با کمترین نشت ماده حاجب نیاز دارد و فاصله تزریق تا اسکن باید کوتاه باشد تا تخلیه زودرس رخ ندهد.[۳]

> «استفاده از اصطلاحات استاندارد پیشنهاد می‌شود تا از سوءتفاهم جلوگیری شود، تدوین تشخیص‌های افتراقی آسان‌تر شود و در نتیجه مدیریت بیمار بهبود یابد»
>
> “The adoption of standardized terminology is proposed to prevent miscommunication, facilitate formulation of differential diagnoses, and thereby promote patient management”

— Abdalla-Aslan و همکاران، Quintessence Int 2021[۳]

اجزای گزارش و یافته‌های اصلی سیالو-CBCT

محور	محتوا یا یافته
اجزای گزارش	مورفولوژی مجرای اصلی و شاخه‌های ثانویه، ثالثیه و نزولی؛ بیشترین سطح انشعاب؛ سیالکتازی؛ اندازه کلی غده؛ یافته‌های پارانشیم
ارزیابی عملکرد	پاکسازی ید در تصویر پس از تخلیه
سندرم شوگرن و پاروتیت جوانان	سیالکتازی و کاهش مجاری (داکتوپنی)
سیالادنیت انسدادی و سنگ	سیالودوکیت با یا بدون نقص پرشدگی یا کلسیفیکاسیون هایپردنس
آسیب ناشی از ید رادیواکتیو	یافته‌های مشابه سیالادنیت انسدادی؛ آتروفی در مراحل دیررس
هشدار ضایعه فضاگیر	نواحی بدون پرشدگی، فاصله‌گرفتن مجاری و انحراف مجرای اصلی

منبع: Abdalla-Aslan و همکاران، Quintessence Int 2021.

نکات کاربردی برای رادیولوژیست

- در علائم انسداد زیرفکی، نتیجه منفی سونوگرافی را با احتیاط تفسیر کنید، زیرا ارزش اخباری منفی آن در این غده پایین‌تر است.[۱]
- اگر هدف یافتن سنگ کلسیفیه پیش از سیالواندوسکوپی است، CBCT بدون ماده حاجب داده‌های دقت مناسبی دارد.[۲]
- در گزارش سیالو-CBCT همه اجزای پیشنهادی، از جمله بیشترین سطح انشعاب و پاکسازی پس از تخلیه، را ثبت کنید.[۳]

- نواحی بدون پرشدگی یا انحراف مجرای اصلی را نشانه احتمالی ضایعه فضاگیر بدانید و ارجاع مناسب را پیشنهاد دهید.[۳]

جدول جمع‌بندی نکات

نکات کلیدی تصویربرداری غدد بزاقی در سنگ و انسداد

محور	نکته کلیدی
سونوگرافی	حساسیت ۰٫۸۹۹۲؛ ویژگی ۰٫۹۶۶۴
محدودیت سونوگرافی	ارزش اخباری منفی زیرفکی ۰٫۶۷۱۸
CBCT	حساسیت ۹۴٪؛ ویژگی ۹۰٪؛ دقت ۹۲٪
سیالو-CBCT	مجاری، سیالکتازی و پاکسازی ماده حاجب
گزارش	اصطلاحات استاندارد و اجزای تعریف‌شده
هشدار	نبود پرشدگی یا انحراف مجرا: احتمال ضایعه فضاگیر

منبع: جمع‌بندی تحریریه بر پایه منابع فهرست‌شده در همین مقاله.

پرسش‌های متداول

بهترین روش برای کشف سنگ غده بزاقی کدام است؟

سونوگرافی و CBCT هر دو دقت بالایی دارند؛ CBCT در یک مطالعه حساسیت ۹۴٪ و سونوگرافی در متاآنالیز حساسیت حدود ۹۰٪ داشت.[۱،۲]

آیا سونوگرافی منفی سنگ زیرفکی را رد می‌کند؟

نه به‌طور قطعی؛ ارزش اخباری منفی در غده زیرفکی ۰٫۶۷۱۸ بود.[۱]

سیالو-CBCT چه اطلاعاتی بیش از CBCT ساده می‌دهد؟

مورفولوژی مجاری، سیالکتازی، اندازه غده و ارزیابی عملکرد با پاکسازی ماده حاجب.[۳]

سیالوگرافی در سنگ غیررادیواپک چه نقشی دارد؟

سنگ‌هایی را که در رادیوگرافی ساده دیده نمی‌شوند به‌صورت نقص پرشدگی نشان می‌دهد.[۴]

آیا سیالوگرافی نقش درمانی هم دارد؟

بله؛ شست‌وشوی غده می‌تواند به پاک‌شدن پلاک‌های موکوسی یا سنگ‌های کوچک کمک کند.[۴]

یافته‌های سیالو-CBCT در سندرم شوگرن چیست؟

سیالکتازی و کاهش مجاری یافته‌های اصلی‌اند.[۳]

جمع‌بندی

تصویربرداری غدد بزاقی در سنگ و انسداد بر سه روش مکمل تکیه دارد: سونوگرافی بدون پرتو با ویژگی بالا، CBCT با حساسیت بالا برای سنگ‌های کلسیفیه، و سیالوگرافی همراه با CBCT برای نقشه مجاری و ارزیابی عملکرد. انتخاب روش به غده درگیر، پرسش بالینی و برنامه درمان، از جمله سیالواندوسکوپی، بستگی دارد. استفاده از اصطلاحات استاندارد در گزارش سیالو-CBCT ارتباط میان رادیولوژیست و جراح را روشن‌تر می‌کند.

مطالعه مرتبط در دانشنامه

- رادیوگرافی اکلوزال و سنگ غدد بزاقی
- سونوگرافی در دندانپزشکی و فک و صورت
- تصویربرداری پاتولوژی فک و صورت
- یافته‌های اتفاقی در پانورامیک
- مسئولیت تفسیر حجم CBCT
- نرم‌افزارهای مشاهده و بازسازی CBCT

منابع

شماره‌های بالانویس در متن به همین فهرست پیوند دارند؛ هر منبع با شناسه DOI یا نشانی رسمی ناشر قابل بررسی است.

1. Kim DH, Kang JM, Kim SW, Kim SH, Jung JH, Hwang SH. Utility of Ultrasonography for Diagnosis of Salivary Gland Sialolithiasis: A Meta-Analysis. Laryngoscope. 2022;132(9):1785-1791. DOI PubMed

2. van der Meij EH, Karagozoglu KH, de Visscher JGAM. The value of cone beam computed tomography in the detection of salivary stones prior to sialendoscopy. Int J Oral Maxillofac Surg. 2018;47(2):223-227. DOI PubMed

3. Abdalla-Aslan R, Keshet N, Zadik Y, Aframian DJ, Nadler C. Standardization of terminology, imaging features, and interpretation of CBCT sialography of major salivary glands: a clinical review. Quintessence Int. 2021;52(8):728-740. DOI PubMed

4. Kandula S, Nagi R, Nagaraju R. Sialography: a pictorial review. Oral Radiol. 2023;39(2):225-234. DOI PubMed

---

درباره نویسنده: تیم تحریریه علمی چاوش طب آذین

این مقاله را تیم تحریریه علمی چاوش طب آذین بر پایه منابع داوری‌شده و بیانیه‌های رسمی فهرست‌شده تهیه کرده است؛ ادعای بازبینی بالینی مستقل ندارد و جایگزین قضاوت متخصص نیست. آخرین به‌روزرسانی: ۱ آذر ۱۴۰۵.