دانشنامه علمی چاوش طب آذین · chavoshteb.ir · به‌روزرسانی ۳ آذر ۱۴۰۵

ارزیابی کیفیت پرکردگی کانال ریشه: رادیوگرافی پری‌اپیکال در برابر CBCT

برای ارزیابی کیفیت پرکردگی کانال، CBCT در تشخیص امتداد اپیکال و پرکردگی بیش از حد دقیق‌تر از رادیوگرافی پری‌اپیکال بود (حساسیت ۰٫۸۶ در برابر ۰٫۶۶)، اما در تشخیص حفره (void) حساسیت ۰٫۲۴ و ویژگی ۰٫۶۷ داشت.[۱] طول و دانسیته پرکردگی و پیش‌بینی‌کننده‌های پیامد در دو روش یکسان نبودند[۲]؛ بنابراین CBCT باید انتخابی و با آگاهی از آرتیفکت مواد پرکردگی تفسیر شود.

نکات کلیدی این مقاله

- حساسیت CBCT در تشخیص پرکردگی بیش از حد ۰٫۸۶ و پری‌اپیکال ۰٫۶۶ بود (معیار مرجع: میکروسرجری).[۱]
- CBCT در تشخیص حفره داخل پرکردگی حساسیت ۰٫۲۴ و ویژگی ۰٫۶۷ داشت و توافق مشاهده‌گران در پری‌اپیکال بهتر بود.[۱]
- ۲۰ مورد از ۲۵ پرکردگی کوتاه در پری‌اپیکال (۸۰٪)، در CBCT هم‌سطح دیده شدند.[۲]
- پری‌اپیکال در ۱۶٫۱٪ و CBCT در ۴۶٫۲٪ ریشه‌ها حفره نشان داد؛ ضایعه پری‌اپیکال نیز ۱۲٫۶٪ در برابر ۲۵٫۹٪ بود.[۲]
- در ۸۷۶ دندان درمان ریشه‌شده، کیفیت ضعیف پرکردگی با پاتولوژی پری‌اپیکال ارتباط معنادار داشت.[۳]

کیفیت پرکردگی کانال ریشه معمولاً با دو معیار طول (امتداد اپیکال) و دانسیته یا یکنواختی ارزیابی می‌شود و رادیوگرافی پری‌اپیکال ابزار رایج این ارزیابی است. CBCT تصویر سه‌بعدی می‌دهد، اما مواد پرکردگی با دانسیته بالا می‌توانند آرتیفکت ایجاد کنند. این مقاله شواهد مقایسه دو روش را در ارزیابی کیفیت پرکردگی کانال، با تمرکز بر صحت تشخیص و پیامد درمان، مرور می‌کند.[۱، ۲]

فهرست مطالب

1. کیفیت پرکردگی کانال: مقایسه با معیار مرجع میکروسرجری
2. طول و دانسیته پرکردگی در دو روش

3. کیفیت پرکردگی و پریودنتیت آپیکال در CBCT
4. نکات کاربردی برای رادیولوژیست
5. جدول جمع‌بندی نکات
6. پرسش‌های متداول
7. جمع‌بندی
8. مطالعه مرتبط در دانشنامه
9. منابع

کیفیت پرکردگی کانال: مقایسه با معیار مرجع میکروسرجری

Song و همکاران ۳۲۳ ریشه نیازمند جراحی را که رادیوگرافی پری‌اپیکال و CBCT پیشین داشتند، با سه مشاهده‌گر کالیبره بررسی و یافته‌ها را با فتومیکروگراف‌های حین میکروسرجری مقایسه کردند. توافق درون و بین مشاهده‌گر با فتومیکروگرافی کامل (۱٫۰) بود.[1]

عملکرد پری‌اپیکال و CBCT در ارزیابی پرکردگی کانال در برابر میکروسرجری

شاخص	رادیوگرافی پری‌اپیکال	CBCT
حساسیت در تشخیص پرکردگی بیش از حد	۰٫۶۶ (۰٫۵۴ تا ۰٫۷۶)	۰٫۸۶ (۰٫۷۶ تا ۰٫۹۳)
حساسیت در تشخیص حفره	گزارش نشده	۰٫۲۴ (۰٫۱۹ تا ۰٫۳۰)
ویژگی در تشخیص حفره	گزارش نشده	۰٫۶۷ (۰٫۵۴ تا ۰٫۷۸)
توافق مشاهده‌گران در تشخیص حفره	بهتر از CBCT	کمتر از پری‌اپیکال

منبع: Song و همکاران، Dentomaxillofac Radiol 2017.

> «CBCT برای ارزیابی امتداد اپیکال پرکردگی کانال ریشه بهتر از رادیوگرافی پری‌اپیکال بود.»
>
> “CBCT was better than PR for evaluating the apical extension of RCOs.”

— Song و همکاران، Dentomaxillofac Radiol 2017[1]

محدودیت CBCT در تشخیص حفره

نتیجه‌گیری نویسندگان این بود که CBCT برای ارزیابی کیفیت کلی پرکردگی مناسب نیست، زیرا با حساسیت و ویژگی پایین ممکن است نسبت حفره‌ها را هم بیش از واقع و هم کمتر از واقع برآورد کند.[1]

> «CBCT با حساسیت و ویژگی ضعیف خود ممکن است نسبت حفره‌ها در پرکردگی کانال ریشه را هم بیش از واقع و هم کمتر از واقع برآورد کند.»
>
> "CBCT, with its poor sensitivity and specificity, might both overestimate and underestimate the proportion of voids in RCOs."
>
> — Song و همکاران، Dentomaxillofac Radiol 2017[1]

طول و دانسیته پرکردگی در دو روش

Liang و همکاران ۱۱۵ دندان (۱۴۳ ریشه) با پالپ زنده را دو سال پس از درمان ریشه با پری‌اپیکال و CBCT پیگیری کردند. طول و دانسیته پرکردگی در دو روش اغلب متفاوت بود: ۲۰ مورد از ۲۵ پرکردگی کوتاه در پری‌اپیکال (۸۰٪)، در CBCT هم‌سطح دیده شدند و حفره در پری‌اپیکال در ۲۳ ریشه (۱۶٫۱٪) و در CBCT در ۶۶ ریشه (۴۶٫۲٪) گزارش شد.[2]

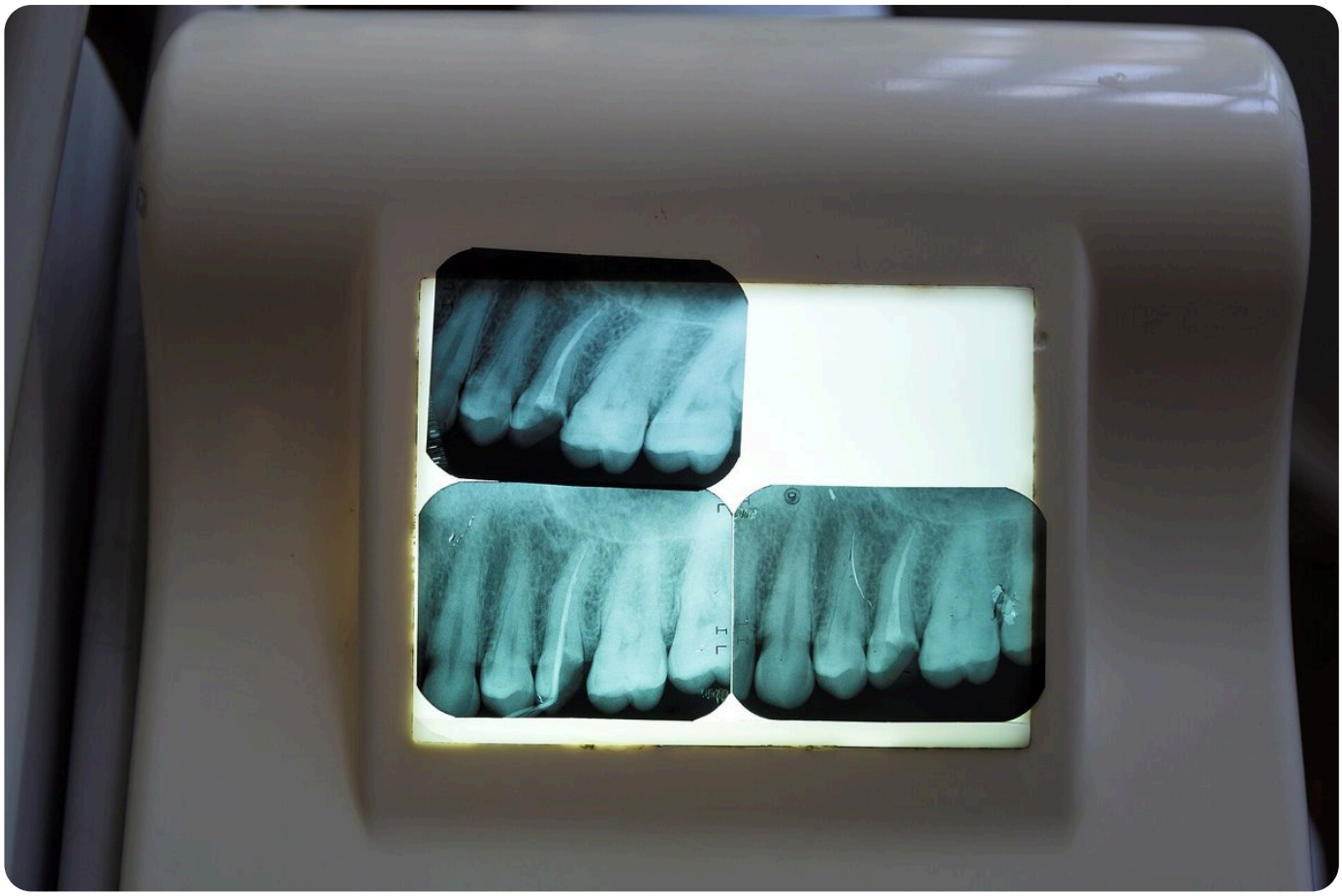

رادیوگرافی‌های پری‌اپیکال دندان‌های درمان ریشه‌شده روی نگاتوسکوپ؛ ارزیابی طول و یکنواختی پرکردگی. تصویر: Vyacheslav Argenberg، Wikimedia Commons؛ مجوز CC BY 4.0، با تغییر اندازه.

یافته‌های پیگیری دوساله با پری‌اپیکال و CBCT در ۱۴۳ ریشه

یافته	رادیوگرافی پری‌اپیکال	CBCT
ضایعه پری‌اپیکال	۱۸ ریشه (٪۱۲٫۶)	۳۷ ریشه (٪۲۵٫۹)
پرکردگی دارای حفره	۲۳ ریشه (٪۱۶٫۱)	۶۶ ریشه (٪۴۶٫۲)
پرکردگی کوتاه	۲۵ ریشه	۲۰ مورد از این ۲۵ هم‌سطح دیده شد
پیش‌بینی‌کننده‌های معنادار پیامد	دانسیته و امتداد اپیکال پرکردگی	دانسیته پرکردگی و کیفیت ترمیم کرونال

منبع: Liang و همکاران، J Endod 2011.

دانشنامه علمی چاوش طب آذین

یافته‌های پری‌اپیکال و CBCT در پیگیری دوساله درمان ریشه

درصد از ۱۴۳ ریشه

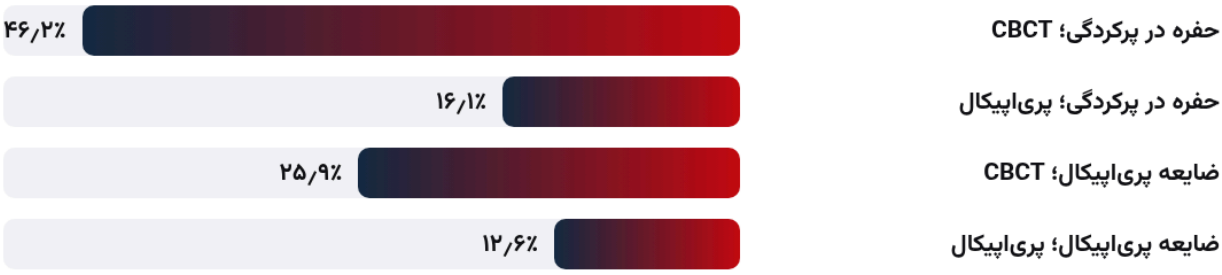

منبع: Liang و همکاران (۲۰۱۱)

یافته‌های پیگیری دوساله درمان ریشه با پری‌اپیکال و CBCT؛ نمودار تحریریه بر پایه Liang و همکاران.

> «پیامد درمان، طول و دانسیته پرکردگی ریشه و پیش‌بینی‌کننده‌های پیامد که با CBCT تعیین می‌شوند، ممکن است با مقادیر متناظر تعیین‌شده با رادیوگرافی پری‌اپیکال یکسان نباشند.»
>
> "Treatment outcome, length and density of root fillings, and outcome predictors as determined with CBCT scans might not be the same as corresponding values determined with PA."
>
> — Liang و همکاران، J Endod 2011[۲]

تفسیر یافته‌های به ظاهر متناقض درباره حفره

Liang و همکاران با CBCT حفره بیشتری یافتند، در حالی که Song و همکاران با معیار مرجع میکروسرجری نشان دادند تشخیص حفره با CBCT نه حساس است و نه ویژه.[۱،۲] بنابراین «حفره بیشتر در CBCT» لزوماً به معنای حفره واقعی بیشتر نیست و می‌تواند تا حدی ناشی از آرتیفکت مواد پرکردگی باشد (برداشت تحریریه).

کیفیت پرکردگی و پریودنتیت آپیکال در CBCT

Diaconu و همکاران ۸۷۶ دندان درمان ریشه‌شده را در ۲۵۸ بیمار ارجاعی با CBCT و شاخص CBCT-PAI بررسی کردند. پریودنتیت آپیکال در ۴۶٫۶۹٪ دندان‌ها دیده شد و کیفیت ضعیف پرکردگی (کوتاه، بیش از حد و دارای حفره) با پاتولوژی پری‌اپیکال ارتباط معنادار داشت. CBCT محل کانال‌های جاافتاده و شدت ضایعه را نیز دقیق نشان داد.[۳]

«این یافته‌ها نرخ‌های جمعیتی را نشان نمی‌دهند، اما از استفاده انتخابی از CBCT، هم‌سو با راهنمای فعلی ESE، در موارد پیچیده یا زمانی که تصویربرداری متعارف قطعی نیست، حمایت می‌کنند.»

“These findings do not represent population-based rates but support the selective use of CBCT, in line with current ESE guidance, for complex cases or when conventional imaging is inconclusive.”

— Diaconu و همکاران، J Clin Med 2025[۳]

نکات کاربردی برای رادیولوژیست

- برای قضاوت درباره پرکردگی بیش از حد و امتداد اپیکال، CBCT اطلاعات دقیق‌تری می‌دهد.[۱]
- تشخیص حفره داخل پرکردگی در CBCT را با احتیاط و ترجیحاً با ذکر احتمال آرتیفکت گزارش کنید.[۱، ۲]
- «پرکردگی کوتاه» در پری‌اپیکال ممکن است در CBCT هم‌سطح باشد؛ در گزارش مشخص کنید ارزیابی طول بر پایه کدام مدالیته است.[۲]
- CBCT را برای موارد پیچیده یا زمانی که تصویر دوبعدی قطعی نیست به کار ببرید، نه برای ارزیابی روتین همه درمان‌ها.[۳]

جدول جمع‌بندی نکات

نکات کلیدی ارزیابی کیفیت پرکردگی کانال

محور	نکته کلیدی
امتداد اپیکال	CBCT دقیق‌تر (حساسیت ۰٫۸۶ در برابر ۰٫۶۶)
حفره	CBCT غیرقابل اعتماد (حساسیت ۰٫۲۴)
پرکردگی کوتاه	۸۰٪ در CBCT هم‌سطح دیده شد
ضایعه پری‌اپیکال	CBCT حدود دو برابر بیشتر نشان داد
ارتباط با پیامد	کیفیت ضعیف پرکردگی با ضایعه همراه است

محور	نکته کلیدی
اندیکاسیون	CBCT انتخابی در موارد پیچیده

منبع: جمع‌بندی تحریریه بر پایه منابع فهرست‌شده در همین مقاله.

پرسش‌های متداول

CBCT یا پری‌اپیکال، کدام برای ارزیابی طول پرکردگی بهتر است؟

CBCT؛ حساسیت آن در تشخیص پرکردگی بیش از حد ۰٫۸۶ در برابر ۰٫۶۶ برای پری‌اپیکال بود.[۱]

آیا CBCT حفره داخل پرکردگی را به‌خوبی نشان می‌دهد؟

خیر؛ حساسیت ۰٫۲۴ و ویژگی ۰٫۶۷ داشت و ممکن است حفره را بیش یا کم برآورد کند.[۱]

چرا پرکردگی کوتاه در پری‌اپیکال ممکن است در CBCT هم‌سطح باشد؟

در یک مطالعه، ۸۰٪ پرکردگی‌های کوتاه در پری‌اپیکال در CBCT هم‌سطح دیده شدند؛ طول پرکردگی در دو روش اغلب متفاوت بود.[۲]

کدام ویژگی پرکردگی پیامد درمان را پیش‌بینی می‌کند؟

در داده‌های CBCT، دانسیته پرکردگی و کیفیت ترمیم کرونال؛ در پری‌اپیکال، دانسیته و امتداد اپیکال.[۲]

آیا کیفیت ضعیف پرکردگی با ضایعه پری‌اپیکال همراه است؟

بله؛ در ۸۷۶ دندان، پرکردگی کوتاه، بیش از حد و دارای حفره با پاتولوژی پری‌اپیکال ارتباط معنادار داشت.[۳]

آیا برای هر درمان ریشه CBCT لازم است؟

خیر؛ شواهد از استفاده انتخابی CBCT در موارد پیچیده یا تصویر دوبعدی غیرقطعی حمایت می‌کند.[۳]

جمع‌بندی

ارزیابی کیفیت پرکردگی کانال با CBCT و پری‌اپیکال نتایج یکسانی نمی‌دهد. CBCT در تشخیص امتداد اپیکال و پرکردگی بیش از حد دقیق‌تر است، اما در تشخیص حفره قابل اعتماد نیست و می‌تواند تحت تأثیر آرتیفکت مواد پرکردگی قرار گیرد. ذکر مدالیته مبنای قضاوت در گزارش، احتیاط در تفسیر حفره و استفاده انتخابی از CBCT، رویکرد هم‌سو با شواهد است.

مطالعه مرتبط در دانشنامه

- تصویربرداری اندودانتیکس: از پری‌اپیکال تا CBCT
- تعیین طول کارکرد: رادیوگرافی، CBCT و اپکس‌لوکیتور
- شاخص پری‌اپیکال CBCTPAI
- آرتیفکت CBCT: طبقه‌بندی و منشأ فیزیکی
- بیانیه‌های AAOMR درباره CBCT در اندودانتیکس
- شکستگی عمودی ریشه با پست فلزی و MAR

منابع

شماره‌های بالانویس در متن به همین فهرست پیوند دارند؛ هر منبع با شناسه DOI یا نشانی رسمی ناشر قابل بررسی است.

1. Song D, Zhang L, Zhou W, Zheng Q, Duan X, Zhou X, et al. Comparing cone-beam computed tomography with periapical radiography for assessing root canal obturation in vivo using microsurgical findings as validation. Dentomaxillofac Radiol. 2017;46(5):20160463. DOI PubMed PMC

2. Liang YH, Li G, Wesselink PR, Wu MK. Endodontic outcome predictors identified with periapical radiographs and cone-beam computed tomography scans. J Endod. 2011;37(3):326-31. DOI PubMed

3. Diaconu OA, Gheorghiță LM, Gheorghe AG, Țuculină MJ, Munteanu MC, Iacov CA, et al. A Retrospective Study of CBCT-Based Detection of Endodontic Failures and Periapical Lesions in a Romanian Cohort. J Clin Med. 2025;14(18):6364. DOI PubMed PMC

درباره نویسنده: تیم تحریریه علمی چاوش طب آذین

این مقاله را تیم تحریریه علمی چاوش طب آذین بر پایه منابع داوری‌شده و بیانیه‌های رسمی فهرست‌شده تهیه کرده است؛ ادعای بازبینی بالینی مستقل ندارد و جایگزین قضاوت متخصص نیست. آخرین به‌روزرسانی: ۳ آذر ۱۴۰۵.