دانشنامه علمی چاوش طب آذین · chavoshteb.ir · به‌روزرسانی ۳ آذر ۱۴۰۵

اثر گسترش سریع ماگزیلا بر استخوان آلوئولار باکال: شواهد CBCT

در همه مطالعات مرور سیستماتیک Lo Giudice و همکاران، گسترش سریع ماگزیلا با دستگاه دندان‌گیر در کودکان در حال رشد با کاهش معنادار ضخامت استخوان باکال و سطح استخوان مارژینال دندان‌های لنگر همراه بود.[۱] در SARPE و MARPE نیز کاهش استخوان باکال در CBCT گزارش شده است[۲، ۳]، اما قطعیت شواهد پایین است و پیگیری بلندمدت کم است.

نکات کلیدی این مقاله

- در شش کارآزمایی بالینی روی کودکان در حال رشد، کاهش ضخامت استخوان باکال و سطح استخوان مارژینال دندان‌های لنگر پس از گسترش دیده شد.[۱]
- در ۹ مطالعه SARPE با ۲۲۸ بیمار، افزایش ابعاد عرضی همراه با تیپینگ و اکستروژن دندان‌های لنگر و کاهش ضخامت استخوان باکال بود.[۲]
- در ۲۰ مطالعه MARPE، تحلیل استخوان آلوئولار در ۱۱، دهیسنس باکال در ۳ و باز نشدن سوچور در ۶ مطالعه گزارش شد.[۳]
- قطعیت شواهد MARPE پایین تا بسیار پایین بود و پیگیری در بیشتر مطالعات گزارش نشده یا محدود بود.[۳]
- CBCT روشی دقیق و پایا برای ارزیابی تغییرات آناتومیک پس از SARPE دانسته شد.[۲]

در گسترش سریع ماگزیلا (rapid maxillary expansion یا RME)، نیروهای سنگین از طریق دندان‌های لنگر به ماگزیلا منتقل می‌شوند و می‌توانند به تیپینگ باکالی و از دست رفتن استخوان باکال دندان‌های خلفی منجر شوند.[۱] ارزیابی این پیامد با رادیوگرافی دوبعدی ممکن نیست و CBCT ابزار اصلی پژوهش در این حوزه است. این مقاله شواهد سه مرور سیستماتیک را درباره RME دندان‌گیر، گسترش جراحی‌یار (SARPE) و گسترش با مینی‌اسکرو (MARPE) خلاصه می‌کند؛ ارزیابی بلوغ سوچور میانی کام موضوع مقاله دیگری در دانشنامه است.

فهرست مطالب

1. گسترش سریع ماگزیلا با دستگاه دندان‌گیر در کودکان
2. گسترش جراحی‌یار (SARPE) در CBCT
3. گسترش با مینی‌اسکرو (MARPE) و عوارض پریودنتال
4. نکات کاربردی برای رادیولوژیست
5. جدول جمع‌بندی نکات
6. پرسش‌های متداول
7. جمع‌بندی
8. مطالعه مرتبط در دانشنامه
9. منابع

گسترش سریع ماگزیلا با دستگاه دندان‌گیر در کودکان

Lo Giudice و همکاران پانزده پایگاه داده را تا مارس ۲۰۱۷ جست‌وجو کردند و شش مطالعه (سه کارآزمایی تصادفی و سه کارآزمایی کنترل‌شده) را روی بیماران در حال رشد با کمبود عرضی ماگزیلا وارد کردند. خطر سوگیری متوسط تا کم بود، اما تنها یک مطالعه گروه کنترل داشت.[1]

> «در همه مطالعات بررسی‌شده، کاهش معنادار ضخامت استخوان باکال و سطح استخوان مارژینال در دندان‌های لنگر پس از گسترش سریع ماگزیلا مشاهده شد.»
>
> “In all considered studies, significant loss of buccal bone thickness and marginal bone level were observed in anchored teeth, following RME.”
>
> — Lo Giudice و همکاران، Eur J Orthod 2018[1]

نویسندگان پیشنهاد کردند که مطالعات آینده داده‌های رادیولوژیک کاهش استخوان را با واکنش بافت نرم پریودنتال مرتبط کنند و ارزیابی اولیه عوامل خطر مرتبط با بیمار پیش از RME را مفید دانستند.[1]

خلاصه سه مرور سیستماتیک درباره تغییرات استخوان پس از گسترش ماگزیلا

مرور	جمعیت و روش	یافته اصلی استخوانی	کیفیت شواهد

مرور	جمعیت و روش	یافته اصلی استخوانی	کیفیت شواهد
Lo Giudice 2018	۶ کارآزمایی؛ کودکان در حال رشد؛ RME دندان‌گیر	کاهش ضخامت استخوان باکال و سطح مارژینال در همه مطالعات	خطر سوگیری متوسط تا کم؛ یک مطالعه با گروه کنترل
Camps-Perepérez 2017	۹ مطالعه؛ ۲۲۸ بیمار؛ SARPE	کاهش ضخامت استخوان باکال و سطح ستیغ آلوئولار	سطح شواهد پایین؛ ناهمگونی زیاد
Frenna 2026	۲۰ مطالعه؛ نوجوانان دیررس و بزرگسالان؛ MARPE	تحلیل استخوان در ۱۱ و دهیسنس در ۳ مطالعه	قطعیت پایین تا بسیار پایین

منبع: Lo Giudice 2018؛ Camps-Perepérez 2017؛ Frenna 2026.

گسترش جراحی‌یار (SARPE) در CBCT

Camps-Perepérez و همکاران ۹ مقاله با ۲۲۸ بیمار را مرور کردند؛ روش غالب، دیستراکشن دندان‌گیر همراه با جداسازی پتریگوماگزیلاری بود. افزایش نظام‌مند همه ابعاد عرضی در سطح دنتوآلوئولار و دندانی، درجاتی از تیپینگ و اکستروژن دندان‌های لنگر و تیپینگ قطعات اسکلتی دیده شد و ضخامت استخوان آلوئولار باکال و سطح ستیغ آلوئولار کاهش یافت.[۲]

> «نتایج تأیید می‌کند که CBCT روشی دقیق و پایا برای ارزیابی تغییرات آناتومیک پس از SARPE است.»
>
> “Results confirm that CBCT is an accurate and reliable method to assess anatomical changes after SARPE.”
>
> — Camps-Perepérez و همکاران، Int J Oral Maxillofac Surg 2017[۲]

گسترش با مینی‌اسکرو (MARPE) و عوارض پریودنتال

Frenna و همکاران ۲۰ مطالعه درباره MARPE در نوجوانان دیررس و بزرگسالان را مرور کردند. عوارض گزارش‌شده بیشتر بافت سخت و نرم را درگیر می‌کرد و با CBCT، معاینه بالینی و پریودنتال، رادیوگرافی پانورامیک و سفالومتری و کست دیجیتال شناسایی شده بود. تیپینگ دندانی در بسیاری از مطالعات گزارش شد.[۳]

یافته‌های ناخواسته گزارش‌شده در مطالعات MARPE

یافته	تعداد مطالعات گزارش‌کننده (از ۲۰)
تحلیل استخوان آلوئولار	۱۱
باز نشدن سوچور کامی	۶
دهیسنس استخوان آلوئولار باکال	۳
پیگیری گزارش‌نشده یا محدود	بیشتر مطالعات

منبع: Frenna و همکاران، Diagnostics (Basel) 2026.

دانشنامه علمی چاوش طب آذین

یافته‌های ناخواسته در مطالعات MARPE

تعداد مطالعات گزارش‌کننده از ۲۰ مطالعه

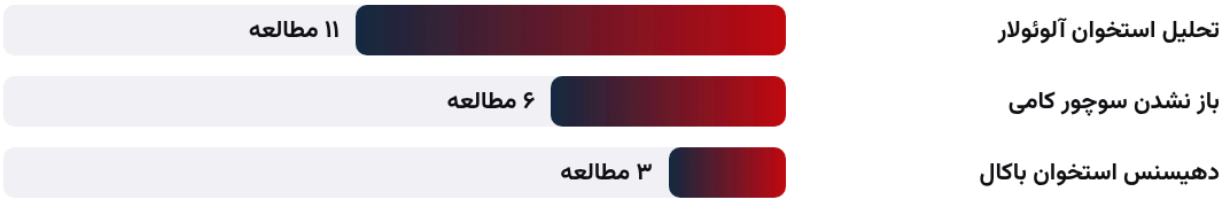

منبع: Frenna و همکاران (۲۰۲۶)

یافته‌های ناخواسته در ۲۰ مطالعه MARPE؛ نمودار تحریریه بر پایه Frenna و همکاران.

> «در مجموع، قطعیت شواهد موجود پایین تا بسیار پایین بود که عمدتاً ناشی از خطر بالای سوگیری، ناهمگونی روش‌شناختی و پیگیری محدود یا نبود پیگیری در بیشتر مطالعات است.»
>
> “Overall, the certainty of the available evidence was low to very low, mainly due to a high risk of bias, methodological heterogeneity, and limited or absent follow-up in most studies.”
>
> — Frenna و همکاران، Diagnostics (Basel) 2026[۳]

نکات کاربردی برای رادیولوژیست

- اگر CBCT پیش یا پس از گسترش اندیکاسیون دارد، ضخامت استخوان باکال و سطح استخوان مارژینال دندان‌های لنگر را در گزارش ثبت کنید.[۱، ۲]
- در MARPE، علاوه بر باز شدن سوچور، دهیسنس باکال و تحلیل آلوئولار را بررسی کنید.[۳]
- یافته CBCT را همراه با معاینه بالینی و پریودنتال تفسیر کنید؛ مرور MARPE رویکرد تشخیصی یکپارچه را لازم دانست.[۳]
- به دلیل قطعیت پایین شواهد، از پیش‌بینی قطعی پیامد پریودنتال بلندمدت در گزارش پرهیز کنید.[۲، ۳]

جدول جمع‌بندی نکات

نکات کلیدی گسترش سریع ماگزیلا

محور	نکته کلیدی
RME دندان‌گیر	کاهش ضخامت استخوان باکال در همه مطالعات
SARPE	کاهش استخوان باکال و ستیغ؛ تیپینگ دندان لنگر
MARPE	تحلیل آلوئولار در ۱۱ از ۲۰ مطالعه
ابزار ارزیابی	CBCT دقیق و پایا
کیفیت شواهد	پایین؛ پیگیری بلندمدت کم
رویکرد	ترکیب CBCT با معاینه پریودنتال

منبع: جمع‌بندی تحریریه بر پایه منابع فهرست‌شده در همین مقاله.

پرسش‌های متداول

گسترش سریع ماگزیلا چه اثری بر استخوان باکال دارد؟

در همه مطالعات یک مرور سیستماتیک، کاهش معنادار ضخامت استخوان باکال و سطح استخوان مارژینال دندان‌های لنگر دیده شد.[۱]

آیا در SARPE نیز استخوان باکال کاهش می‌یابد؟

بله؛ در مرور ۹ مطالعه، کاهش ضخامت استخوان آلوئولار باکال و سطح ستیغ آلوئولار گزارش شد.[۲]

شایع‌ترین یافته ناخواسته در MARPE چیست؟

تحلیل استخوان آلوئولار که در ۱۱ مطالعه از ۲۰ مطالعه گزارش شد.[۳]

آیا CBCT برای ارزیابی این تغییرات قابل اعتماد است؟

در مرور SARPE، CBCT روشی دقیق و پایا برای ارزیابی تغییرات آناتومیک دانسته شد.[۲]

قطعیت شواهد درباره عوارض MARPE چقدر است؟

پایین تا بسیار پایین، به دلیل خطر بالای سوگیری، ناهمگونی و پیگیری محدود.[۳]

آیا یافته‌های CBCT به‌تنهایی برای قضاوت پریودنتال کافی است؟

خیر؛ ارزیابی باید CBCT را با معاینه بالینی و پریودنتال ترکیب کند.[۳]

جمع‌بندی

شواهد CBCT به‌طور هم‌سو نشان می‌دهد گسترش سریع ماگزیلا، چه دندان‌گیر، چه جراحی‌یار و چه با مینی‌اسکرو، با کاهش استخوان باکال و سطح استخوان مارژینال دندان‌های لنگر همراه است. با این حال تعداد مطالعات کم، ناهمگونی زیاد و پیگیری بلندمدت محدود است. گزارش ساختاریافته ضخامت استخوان باکال، دهیسنس و وضعیت سوچور، همراه با ارزیابی بالینی، بهترین سهم رادیولوژیست در این موضوع است.

مطالعه مرتبط در دانشنامه

- بلوغ بخیه میانی کام در CBCT
- دهیسنس و فنستراسیون استخوان آلوئولار در CBCT
- CBCT در ارتودنسی: توجیه و اندیکاسیون
- محل کارگذاری مینی‌اسکرو ارتودنسی در CBCT
- تحلیل ریشه ارتودنتیک در CBCT
- ارزیابی رادیوگرافیک تحلیل استخوان پریودنتال

منابع

شماره‌های بالانویس در متن به همین فهرست پیوند دارند؛ هر منبع با شناسه DOI یا نشانی رسمی ناشر قابل بررسی است.

1. Lo Giudice A, Barbato E, Cosentino L, Ferraro CM, Leonardi R. Alveolar bone changes after rapid maxillary expansion with tooth-born appliances: a systematic review. Eur J Orthod. 2018;40(3):296-303. DOI PubMed

2. Camps-Perepérez I, Guijarro-Martínez R, Peiró-Guijarro MA, Hernández-Alfaro F. The value of cone beam computed tomography imaging in surgically assisted rapid palatal expansion: a systematic review of the literature. Int J Oral Maxillofac Surg. 2017;46(7):827-838. DOI PubMed

3. Frenna B, Grimaldi R, Fiandaca S, Basha R, Caprio M, Rizzo GEM, et al. Diagnostic Assessment of Periodontal and Dentoalveolar Complications Following Mini-Screw-Assisted Rapid Palatal Expansion in Adults and Late Adolescents: A Systematic Review. Diagnostics (Basel). 2026;16(2):352. DOI PubMed PMC

درباره نویسنده: تیم تحریریه علمی چاوش طب آذین

این مقاله را تیم تحریریه علمی چاوش طب آذین بر پایه منابع داوری‌شده و بیانیه‌های رسمی فهرست‌شده تهیه کرده است؛ ادعای بازبینی بالینی مستقل ندارد و جایگزین قضاوت متخصص نیست. آخرین به‌روزرسانی: ۳ آذر ۱۴۰۵.