دانشنامه علمی چاوش طب آذین · chavoshteb.ir · به‌روزرسانی ۳۰ آبان ۱۴۰۵

افتراق کیست رادیکولار از گرانولوم پری‌اپیکال با CBCT: شواهد و محدودیت‌ها

افتراق کیست رادیکولار از گرانولوم پری‌اپیکال با CBCT هنوز قابل اتکا نیست: در مطالعه Rosenberg توافق دو رادیولوژیست دهان و فک با کاپای ۰٫۱۴ ضعیف بود و دقت آن‌ها در برابر هیستوپاتولوژی ۵۱ و ۶۳ درصد گزارش شد. شاخص‌های کمّی مانند حجم ضایعه و تحلیل بافت امیدوارکننده‌اند، اما جایگزین بیوپسی نیستند.

نکات کلیدی این مقاله

- در مطالعه Rosenberg توافق دو پاتولوژیست با کاپای ۰٫۷۹ قوی، اما توافق دو رادیولوژیست روی CBCT با کاپای ۰٫۱۴ ضعیف بود.[۱]
- دقت دو رادیولوژیست در افتراق کیست از گرانولوم در برابر هیستوپاتولوژی ۵۱ و ۶۳ درصد بود.[۱]
- مقدار خاکستری تنظیم‌شده در CBCT با میدان دید کوچک، سطح زیر منحنی ۰٫۴۴ داشت و نتوانست ضایعه کیستیک را از توپر افتراق دهد.[۴]
- در درخت تصمیم Pitcher، حجم بیش از ۲۴۷ میلی‌متر مکعب با احتمال ۸۰ درصدی کیست همراه بود.[۳]
- تحلیل بافت روی CBCT در ۲۵ ضایعه، پنج پارامتر پیش‌بینی‌کننده یافت، اما حجم نمونه کوچک بود.[۵]

ضایعات پری‌اپیکال با منشأ التهابی بیشتر به‌صورت گرانولوم یا کیست رادیکولار دیده می‌شوند و پرسش بالینی رایج این است که آیا تصویر سه‌بعدی می‌تواند پیش از جراحی ماهیت ضایعه را مشخص کند.[۱، ۲] این تمایز در انتخاب میان درمان غیرجراحی و جراحی اندودانتیک اهمیت دارد، اما مرجع قطعی آن هیستوپاتولوژی است.[۱] در این مقاله شواهد مربوط به قضاوت بصری رادیولوژیست، مقادیر خاکستری، حجم ضایعه و تحلیل بافت در CBCT برای افتراق کیست رادیکولار از گرانولوم مرور می‌شود.

فهرست مطالب

1. کیست رادیکولار و گرانولوم: چرا افتراق اهمیت دارد
2. قضاوت بصری رادیولوژیست در برابر هیستوپاتولوژی
3. شاخص‌های کمّی CBCT

4. محدودیت‌های روش‌شناختی شواهد
5. نکات کاربردی برای رادیولوژیست
6. جدول جمع‌بندی نکات
7. پرسش‌های متداول
8. جمع‌بندی
9. مطالعه مرتبط در دانشنامه
10. منابع

کیست رادیکولار و گرانولوم: چرا افتراق اهمیت دارد

کیست رادیکولار و گرانولوم پری‌اپیکال هر دو پاسخ التهابی به عفونت کانال ریشه‌اند و در رادیوگرافی به شکل رادیولوسنسی اطراف اپکس دیده می‌شوند. Simon و همکاران پیشنهاد کردند که تشخیص پیش از جراحی می‌تواند از جراحی غیرضروری یا انتظار طولانی برای پاسخ به درمان غیرجراحی جلوگیری کند.[۲] با این حال همان پژوهش‌ها تأکید دارند که استاندارد مرجع، بیوپسی و بررسی بافت‌شناسی است.[۱]

CBCT اندازه، حدود، ارتباط ضایعه با ساختارهای مجاور و جابه‌جایی یا تحلیل ریشه را بهتر از تصویر دوبعدی نشان می‌دهد؛ پرسش این است که آیا این اطلاعات برای پیش‌بینی ماهیت بافتی ضایعه کافی است یا خیر.[۳]

قضاوت بصری رادیولوژیست در برابر هیستوپاتولوژی

Rosenberg و همکاران ۴۵ بیمار نیازمند آپیکوکتومی را پیش از جراحی با CBCT تصویربرداری کردند. دو رادیولوژیست دهان و فک به‌طور مستقل و با معیارهای یکسان هر ضایعه را در یکی از گروه‌های کیست، احتمالاً کیست، احتمالاً گرانولوم، گرانولوم یا سایر دسته‌بندی کردند و دو پاتولوژیست نمونه‌های جراحی را تشخیص دادند.[۱]

توافق بین پاتولوژیست‌ها قوی بود (کاپا ۰٫۷۹)، اما توافق بین رادیولوژیست‌ها ضعیف و غیرمعنادار بود (کاپا ۰٫۱۴). دقت دو رادیولوژیست در برابر مرجع بافت‌شناسی ۵۱ و ۶۳ درصد به دست آمد.[۱]

> «بیوپسی جراحی و بررسی هیستوپاتولوژیک همچنان روش استاندارد افتراق کیست‌های رادیکولار از گرانولوم‌ها است.»
>
> “Surgical biopsy and histopathological evaluation remain the standard procedure for differentiating radicular cysts from granulomas.”

— Rosenberg و همکاران، J Endod 2010[۱]

شاخص‌های کمّی CBCT

مقادیر خاکستری

Simon و همکاران در ۱۷ ضایعه بزرگ، تشخیص مبتنی بر مقادیر خاکستری CBCT را با بیوپسی مقایسه کردند؛ در ۱۳ مورد تشخیص‌ها یکسان بود و در ۴ مورد CBCT کیست خوانده بود در حالی که پاتولوژیست گرانولوم گزارش کرد.[۲] این مطالعه کوچک و بدون آزمون اعتبار مستقل بود.[۲]

در مقابل، AlMadi و همکاران در ۵۷ بیمار با تصاویر CBCT میدان دید کوچک یا متوسط و نمونه بیوپسی، کمترین مقدار خاکستری تنظیم‌شده هر ضایعه را اندازه گرفتند. با وجود پایایی عالی اندازه‌گیری‌ها، سطح زیر منحنی ۰٫۴۴ بود و بهترین آستانه، دقت ۰٫۵۴ با حساسیت ۱ و ویژگی ۰٫۰۷۵ داشت.[۴]

> «مقادیر خاکستری تنظیم‌شده CBCT با میدان دید کوچک در دستگاه مورد مطالعه نتوانست ضایعات پری‌اپیکال کیستیک و توپر را از هم افتراق دهد.»
>
> “Small FOV CBCT adjusted grey density values obtained by the device used in the study could not distinguish between periapical cystic and solid lesions.”
>
> — AlMadi و همکاران، Int Endod J 2020[۴]

برداشت تحریریه این است که مقادیر خاکستری CBCT به دستگاه، میدان دید و موقعیت ضایعه در حجم وابسته‌اند و برای تفسیر مستقیم بافت مناسب نیستند؛ این محدودیت در مقاله مقادیر خاکستری CBCT همین دانشنامه به تفصیل بحث شده است.[۴]

حجم ضایعه و درخت تصمیم

Pitcher و همکاران ۱۱۸ اسکن CBCT پیش از جراحی با تشخیص بافت‌شناسی کیست یا گرانولوم را بررسی کردند. توافق مشاهده‌گرها برای حجم و تراکم عالی، اما برای معیارهای رادیولوژیک توصیفی ضعیف تا خوب بود. حجم ضایعه و جابه‌جایی ریشه قوی‌ترین پیش‌بینی‌کننده‌های کیست بودند.[۳]

در درخت تصمیم این مطالعه، اگر حجم ضایعه بیش از ۲۴۷ میلی‌متر مکعب بود، احتمال کیست ۸۰ درصد برآورد شد؛ اگر حجم کمتر بود اما جابه‌جایی ریشه وجود داشت، احتمال کیست ۶۰ درصد با دقت ۷۸ درصد بود.[۳]

«ابزاری مفید برای غربالگری کیست پیش از جراحی که به تصمیم‌گیری بالینی کمک می‌کند، اما جایگزین تشخیص قطعی هیستوپاتولوژیک پس از بیوپسی نیست.»

“a useful preoperative cyst screening tool that can aid in clinical decision making but not a substitute for definitive histopathological diagnosis after biopsy”

— Pitcher و همکاران، J Endod 2017[۳]

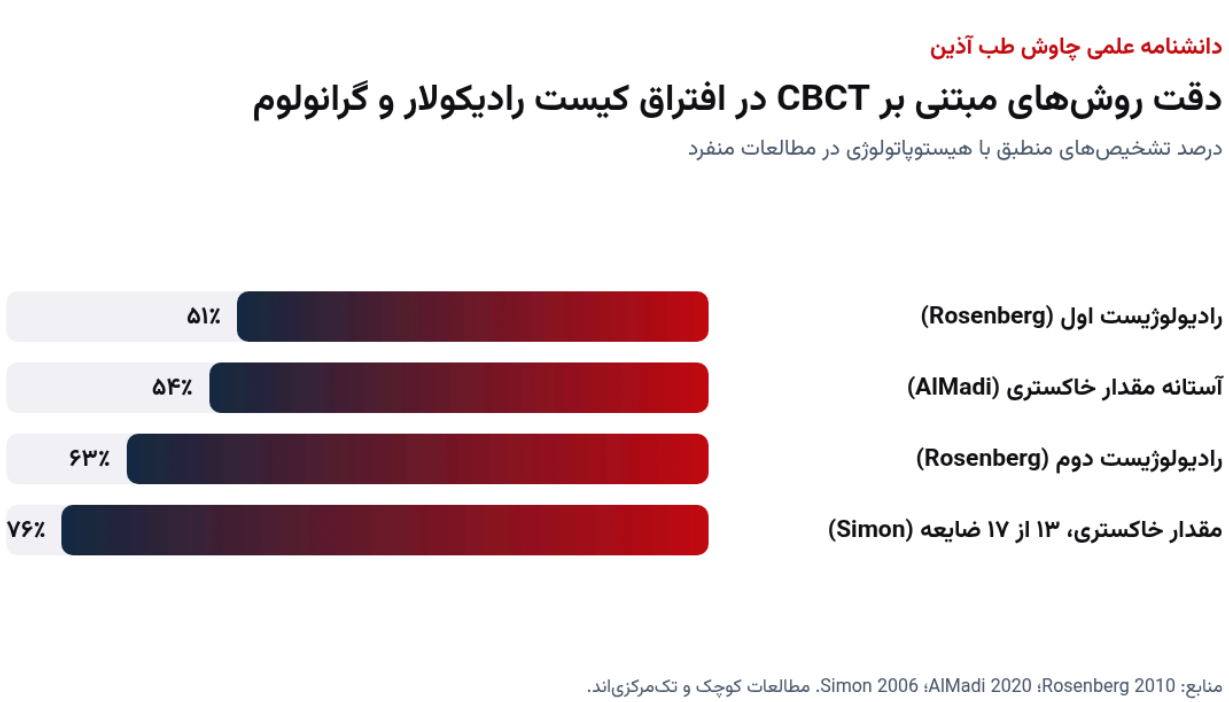

دقت روش‌های مبتنی بر CBCT در افتراق کیست رادیکولار و گرانولوم؛ نمودار تحریریه بر پایه سه مطالعه با مرجع هیستوپاتولوژی.

تحلیل بافت

De Rosa و همکاران روی تصاویر CBCT ۱۹ بیمار با ۲۵ ضایعه تأییدشده با بیوپسی (۱۴ کیست رادیکولار و ۱۱ گرانولوم) یازده پارامتر بافتی محاسبه کردند. پنج پارامتر شامل گشتاور زاویه‌ای دوم، مجموع مربعات، میانگین مجموع، کنتراست و همبستگی در افتراق دو ضایعه پیش‌بینی‌کننده بودند.[۵] این نتیجه نشان می‌دهد اطلاعاتی فراتر از قضاوت چشمی در تصویر وجود دارد، اما حجم نمونه کوچک است و اعتبارسنجی خارجی گزارش نشده است.[۵]

مطالعات CBCT در افتراق کیست رادیکولار و گرانولوم

مطالعه	نمونه	روش	یافته اصلی

مطالعه	نمونه	روش	یافته اصلی
Simon ۲۰۰۶	۱۷ ضایعه بزرگ	مقدار خاکستری	۱۳ مورد منطبق با بیوپسی
Rosenberg ۲۰۱۰	۴۵ بیمار	قضاوت دو رادیولوژیست	دقت ۵۱ و ۶۳ درصد؛ کاپا ۰٫۱۴
Pitcher ۲۰۱۷	۱۱۸ اسکن	حجم و معیارهای رادیولوژیک	حجم بیش از ۲۴۷ میلی‌متر مکعب: ۸۰٪ احتمال کیست
AlMadi ۲۰۲۰	۵۷ بیمار	مقدار خاکستری تنظیم‌شده	سطح زیر منحنی ۰٫۴۴
De Rosa ۲۰۲۰	۲۵ ضایعه	تحلیل بافت	پنج پارامتر پیش‌بینی‌کننده

منبع: مطالعات فهرست‌شده در همین مقاله.

محدودیت‌های روش‌شناختی شواهد

مطالعات موجود تک‌مرکزی و کوچک‌اند، از دستگاه‌ها و پروتکل‌های متفاوت استفاده کرده‌اند و معیار ورود آن‌ها بیمارانی است که به جراحی ارجاع شده‌اند؛ بنابراین طیف بیماری با جمعیت عمومی بیماران اندودانتیک تفاوت دارد.[۱، ۳، ۴] در مطالعه Simon نیز پاتولوژیست مرجع با CBCT در چهار مورد اختلاف داشت و نویسندگان حتی احتمال برتری CBCT را مطرح کردند، که با شواهد بعدی تأیید نشد.[۱، ۲]

نقاط قوت و ضعف شاخص‌های CBCT

شاخص	نقطه قوت	محدودیت
قضاوت بصری	در دسترس و سریع	توافق ضعیف بین مشاهده‌گرها
مقدار خاکستری	کمّی و تکرارپذیر	وابسته به دستگاه؛ افتراق ناموفق

شاخص	نقطه قوت	محدودیت
حجم ضایعه	توافق عالی بین مشاهده‌گرها	نیازمند اعتبارسنجی خارجی
تحلیل بافت	استخراج اطلاعات فراتر از چشم	نمونه کوچک، بدون آزمون مستقل

منبع: جمع‌بندی تحریریه بر پایه Pitcher 2017، AlMadi 2020، Rosenberg 2010 و De Rosa 2020.

نکات کاربردی برای رادیولوژیست

برداشت تحریریه از این شواهد:[۱، ۴، ۳، ۵]

- در گزارش CBCT، ضایعه را به‌صورت «رادیولوسنسی پری‌اپیکال» با اندازه، حجم، حدود و اثر بر ساختارهای مجاور توصیف کنید و از برچسب قطعی کیست یا گرانولوم پرهیز کنید.[۱]
- حجم بزرگ و جابه‌جایی ریشه را می‌توان به‌عنوان یافته‌های همراه با احتمال بیشتر کیست ذکر کرد، با یادآوری اینکه این مدل هنوز اعتبار خارجی ندارد.[۳]
- از مقدار خاکستری CBCT برای قضاوت درباره محتوای مایع یا توپر ضایعه استفاده نکنید.[۴]
- تحلیل بافت و رادیومیکس را ابزار پژوهشی بدانید تا زمانی که در مطالعات بزرگ‌تر اعتبارسنجی شوند.[۵]

جدول جمع‌بندی نکات

نکات کاربردی افتراق کیست رادیکولار و گرانولوم در CBCT

محور	نکته کلیدی
قضاوت بصری	دقت ۵۱ و ۶۳ درصد، کاپا ۰٫۱۴
مقدار خاکستری	سطح زیر منحنی ۰٫۴۴، غیرقابل اتکا
حجم ضایعه	بیش از ۲۴۷ میلی‌متر مکعب: احتمال کیست ۸۰ درصد
تحلیل بافت	پنج پارامتر پیش‌بینی‌کننده در ۲۵ ضایعه

محور	نکته کلیدی
گزارش	توصیفی، بدون برچسب قطعی
مرجع	بیوپسی و هیستوپاتولوژی

منبع: جمع‌بندی تحریریه بر پایه منابع فهرست‌شده در همین مقاله.

پرسش‌های متداول

آیا CBCT می‌تواند کیست رادیکولار را از گرانولوم افتراق دهد؟

شواهد فعلی این را تأیید نمی‌کند؛ دقت رادیولوژیست‌ها در یک مطالعه ۵۱ و ۶۳ درصد بود.[۱]

توافق رادیولوژیست‌ها در این تشخیص چقدر است؟

در مطالعه Rosenberg کاپای بین دو رادیولوژیست ۰٫۱۴ و غیرمعنادار بود.[۱]

آیا مقدار خاکستری CBCT برای افتراق مفید است؟

در CBCT با میدان دید کوچک، سطح زیر منحنی ۰٫۴۴ بود و افتراق ممکن نشد.[۴]

حجم ضایعه چه نقشی دارد؟

حجم بیش از ۲۴۷ میلی‌متر مکعب در یک مدل با احتمال ۸۰ درصدی کیست همراه بود.[۳]

تحلیل بافت چه نتیجه‌ای داشته است؟

در ۲۵ ضایعه، پنج پارامتر بافتی پیش‌بینی‌کننده بودند، اما نمونه کوچک بود.[۵]

استاندارد مرجع تشخیص چیست؟

بیوپسی جراحی و بررسی هیستوپاتولوژیک.[۱]

جمع‌بندی

CBCT اطلاعات ارزشمندی درباره اندازه، حجم و گسترش ضایعه پری‌اپیکال فراهم می‌کند، اما افتراق کیست رادیکولار از گرانولوم با قضاوت بصری یا مقدار خاکستری قابل اتکا نیست. حجم ضایعه، جابه‌جایی ریشه و تحلیل بافت شاخص‌های امیدوارکننده‌ای هستند که هنوز اعتبار خارجی ندارند؛ بنابراین گزارش رادیولوژیک باید توصیفی باشد و تشخیص قطعی به هیستوپاتولوژی سپرده شود.

مطالعه مرتبط در دانشنامه

- تصویربرداری اندودانتیکس از پری‌اپیکال تا CBCT
- ضایعات خوش‌خیم فک: ویژگی‌های رادیوگرافیک
- مقادیر خاکستری CBCT و تراکم استخوان
- سونوگرافی در دندانپزشکی و فک و صورت
- یادگیری عمیق در CBCT اندودانتیک
- تصویربرداری پاتولوژی فک و صورت

منابع

شماره‌های بالانویس در متن به همین فهرست پیوند دارند؛ هر منبع با شناسه DOI یا نشانی رسمی ناشر قابل بررسی است.

1. Rosenberg PA, Frisbie J, Lee J, Lee K, Frommer H, Kottal S, et al. Evaluation of pathologists (histopathology) and radiologists (cone beam computed tomography) differentiating radicular cysts from granulomas. J Endod. 2010;36(3):423-8. DOI PubMed

2. Simon JH, Enciso R, Malfaz JM, Roges R, Bailey-Perry M, Patel A. Differential diagnosis of large periapical lesions using cone-beam computed tomography measurements and biopsy. J Endod. 2006;32(9):833-7. DOI PubMed

3. Pitcher B, Alaqla A, Noujeim M, Wealleans JA, Kotsakis G, Chrepa V. Binary Decision Trees for Preoperative Periapical Cyst Screening Using Cone-beam Computed Tomography. J Endod. 2017;43(3):383-388. DOI PubMed

4. AlMadi DM, Al-Hadlaq MA, AlOtaibi O, Alshagroud RS, Al-Ekrish AA. Accuracy of mean grey density values obtained with small field of view cone beam computed tomography in differentiation between periapical cystic and solid lesions. Int Endod J. 2020;53(10):1318-1326. DOI PubMed

5. De Rosa CS, Bergamini ML, Palmieri M, Sarmento DJS, de Carvalho MO, Ricardo ALF, et al. Differentiation of periapical granuloma from radicular cyst using cone beam computed tomography images texture analysis. Heliyon. 2020;6(10):e05194. DOI PubMed PMC

درباره نویسنده: تیم تحریریه علمی چاوش طب آذین

این مقاله را تیم تحریریه علمی چاوش طب آذین بر پایه منابع داوری‌شده و بیانیه‌های رسمی فهرست‌شده تهیه کرده است؛ ادعای بازبینی بالینی مستقل ندارد و جایگزین قضاوت متخصص نیست. آخرین به‌روزرسانی: ۳۰ آبان ۱۴۰۵.