دانشنامه علمی چاوش طب آذین · chavoshteb.ir · به‌روزرسانی ۳ آذر ۱۴۰۵

آرتیفکت صفحه فسفری (PSP): انواع، شیوع و اثر بر تفسیر رادیوگرافی

آرتیفکت صفحه فسفری در سه گروه خطای اپراتور، نقص صفحه و خطای اسکن طبقه‌بندی می‌شود و در ۵۰ هزار تصویر، علت ۷٫۱ درصد تکرارها بود.[۱] خطای اپراتور در همه مجموعه‌ها شایع‌ترین علت بود[۲]؛ آرتیفکت‌های فیزیکی شدید صفحه دقت تفسیر ضایعه پری‌اپیکال را کاهش ندادند، اما اطمینان تفسیرکننده را پایین آوردند.[۳]

نکات کلیدی این مقاله

- از ۵۰۰۰۰ رادیوگرافی داخل دهانی، ۳۵۵۰ مورد (۷٫۱٪) به دلیل آرتیفکت تکرار شدند و ۸۰٫۸٪ تکرارها پری‌اپیکال بودند.[۱]
- سهم خطای اپراتور، نقص صفحه و خطای اسکن به ترتیب ۵٪، ۱٫۳۷٪ و ۰٫۷۳٪ کل تصاویر بود.[۱]
- در ۱۵۹۱۲ تصویر، ۶۴۳ آرتیفکت یافت شد: ۵۵۴ خطای اپراتور، ۶۰ نقص صفحه و ۲۹ خطای اسکن.[۲]
- در ۱۱۴۴۳ تصویر، ۲۰٫۴٪ دست‌کم یک آرتیفکت داشتند و این نسبت با آشنایی بیشتر با سیستم کاهش یافت.[۴]
- آرتیفکت‌های فیزیکی شدید صفحه بر تفسیر ضایعه پری‌اپیکال اثر معنادار نداشتند، ولی اطمینان و تمایل به دور انداختن صفحه را تغییر دادند.[۳]

صفحه فسفری (photostimulable phosphor یا PSP) گیرنده‌ای قابل استفاده مجدد است که پس از تابش با لیزر اسکن می‌شود. هر مرحله از قرار دادن صفحه در دهان تا اسکن و نگهداری می‌تواند الگوی آرتیفکت ویژه خود را ایجاد کند.[۱،۲] این مقاله بر طبقه‌بندی و شیوع آرتیفکت‌ها و اثر آن‌ها بر تفسیر تمرکز دارد؛ مبحث افت سیگنال با تأخیر اسکن و نور محیط در مقاله جداگانه دانشنامه بررسی شده است.

فهرست مطالب

1. طبقه‌بندی آرتیفکت صفحه فسفری
2. شیوع آرتیفکت در مجموعه‌های بزرگ بالینی
3. اسکن مجدد یا تکرار تابش

4. اثر آرتیفکت صفحه فسفری بر تفسیر ضایعه پری‌اپیکال
5. نکات کاربردی برای مرکز رادیولوژی
6. جدول جمع‌بندی نکات
7. پرسش‌های متداول
8. جمع‌بندی
9. مطالعه مرتبط در دانشنامه
10. منابع

طبقه‌بندی آرتیفکت صفحه فسفری

Chiu و همکاران ۱۵۹۱۲ تصویر اسکن‌شده را با سه مشاهده‌گر ارزیابی و آرتیفکت‌ها را در سه گروه خطای اپراتور، خطای اسکن و نقص صفحه طبقه‌بندی کردند.[۲] Elkhateeb و همکاران نیز همین سه گروه را در ۵۰۰۰۰ رادیوگرافی داخل دهانی به کار بردند و توافق بین مشاهده‌گران با کاپای ۰٫۹۹ تقریباً کامل بود.[۱]

سه گروه اصلی آرتیفکت صفحه فسفری و شایع‌ترین نمونه هر گروه

گروه	شایع‌ترین نمونه گزارش‌شده	سهم از کل تصاویر (Elkhateeb)
خطای اپراتور	کن کات (۹۸۸ تصویر)	۵٪
نقص صفحه	اثر گاز گرفتن (۲۷۶ تصویر)	۱٫۳۷٪
خطای اسکن	آرتیفکت تأخیر در اسکن (۱۴۵ تصویر)	۰٫۷۳٪

منبع: Elkhateeb و همکاران، World J Clin Cases 2022.

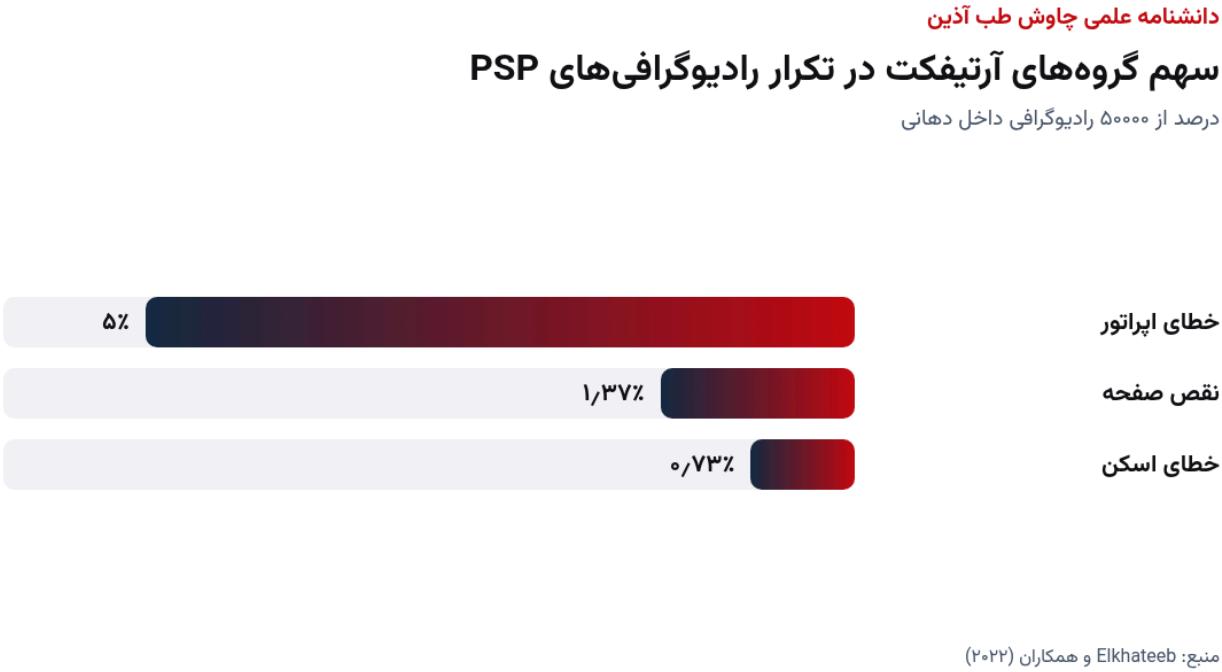

سهم سه گروه آرتیفکت در ۵۰۰۰۰ رادیوگرافی داخل دهانی PSP؛ نمودار تحریریه بر پایه Elkhateeb و همکاران.

شیوع آرتیفکت در مجموعه‌های بزرگ بالینی

در مطالعه ۳۵۵۰ ،Elkhateeb تکرار (۷٫۱٪) از ۵۰۰۰۰ تصویر به دلیل آرتیفکت انجام شد و ۸۰٫۸٪ تکرارها رادیوگرافی پری‌اپیکال بودند. شایع‌ترین آرتیفکت‌های مختص PSP، اثر گاز گرفتن، کاهش اندازه تصویر، خراش و تأخیر در اسکن بودند.[۱] در مجموعه ۶۴۳ ،Chiu آرتیفکت در ۱۵۹۱۲ تصویر دیده شد که ۵۵۴ مورد خطای اپراتور، ۶۰ مورد نقص صفحه و ۲۹ مورد خطای اسکن بودند.[۲]

مقایسه شیوع آرتیفکت در سه مطالعه

مطالعه	تعداد تصاویر	یافته اصلی
Elkhateeb 2022	۵۰۰۰۰	۷٫۱٪ تکرار به دلیل آرتیفکت
Chiu 2008	۱۵۹۱۲	۶۴۳ آرتیفکت؛ ۵۵۴ خطای اپراتور
Gulsahi 2016	۱۱۴۴۳ (۴۲۹۱ پری‌اپیکال، ۷۱۵۲ بایت‌وینگ)	۲۳۴۴ تصویر (۲۰٫۴٪) با دست‌کم یک آرتیفکت

منبع: Elkhateeb 2022؛ Chiu 2008؛ Gulsahi 2016.

تفاوت الگو در کودکان و بزرگسالان

Gulsahi و همکاران دریافتند در کودکان، جابه‌جایی صفحه فسفری داخل کاور یک‌بارمصرف شایع‌ترین علت آرتیفکت بود، در حالی که در بزرگسالان روشنایی غیریکنواخت تصویر بیشترین آرتیفکت مشاهده‌شده بود. درصد تصاویر دارای آرتیفکت در ماه ششم کمتر از ماه اول بود و کمترین مقدار یک سال پس از شروع کار با سیستم به دست آمد.[۴]

> «شناخت علل آرتیفکت‌های تصویر و بررسی راه‌های پیشگیری از آن‌ها اهمیت بالینی بالایی دارد.»
>
> “Understanding the reasons for the image artifacts and studying ways of preventing are of high clinical importance.”
>
> — Gulsahi و همکاران، Niger J Clin Pract 2016[۴]

اسکن مجدد یا تکرار تابش

در مطالعه Chiu، خطاهای اسکن معمولاً با اسکن مجدد اصلاح می‌شدند، اما بیشتر آرتیفکت‌های دیگر به تکرار تصویر نیاز داشتند. استفاده از روش بالینی اصلاح‌شده، آرتیفکت ناشی از فرسایش صفحه را به میزان زیادی (۲۰٪) کاهش داد.[۲]

> «خطاهای اسکن را معمولاً می‌شد با اسکن مجدد اصلاح کرد، اما بیشتر آرتیفکت‌های دیگر به تکرار تصویر نیاز داشتند.»
>
> “Scanning errors could generally be corrected by rescanning, but most other artifacts required image retaking.”
>
> — Chiu و همکاران، Oral Surg Oral Med Oral Pathol Oral Radiol Endod 2008[۲]

اثر آرتیفکت صفحه فسفری بر تفسیر ضایعه پری‌اپیکال

Thang و همکاران ۲۵ ماسک واقعی آرتیفکت PSP (خراش، تخریب فسفر و ورقه شدن سطح) را به‌صورت دیجیتال روی ۱۰۰ تصویر پری‌اپیکال CMOS با تفسیر معلوم قرار دادند و به ۲۵ دندانپزشک عمومی نشان دادند. حتی در سطح شدید آرتیفکت، اثر نامطلوب معنادار بر تفسیر دیده نشد، اما اطمینان دندانپزشکان کاهش و نسبت تصمیم به کنار گذاشتن صفحه افزایش یافت.[۳]

«اگرچه کارایی تشخیصی تغییری نکرد، اطمینان بالینی‌گران کاهش یافت و به نسبت، بالینی‌گران بیشتری هنگام تفسیر تصاویر دارای آرتیفکت شدید تصمیم به دور انداختن گیرنده گرفتند.»

“Although diagnostic efficacy was unaffected, clinicians' confidence decreased and proportionally more clinicians opted to discard sensors when interpreting images with severe artifacts.”

— Thang و همکاران، Oral Surg Oral Med Oral Pathol Oral Radiol 2020[۳]

نکات کاربردی برای مرکز رادیولوژی

- آرتیفکت‌ها را در سه گروه اپراتور، صفحه و اسکن ثبت کنید تا مداخله آموزشی یا تعویض صفحه هدفمند باشد.[۱، ۲]
- پیش از تکرار تابش، احتمال خطای اسکن را بررسی کنید؛ این گروه اغلب با اسکن مجدد قابل اصلاح است.[۲]
- در کودکان، ثابت ماندن صفحه داخل کاور را کنترل کنید.[۴]
- کنار گذاشتن صفحه دارای آرتیفکت فیزیکی را بر پایه معیار تضمین کیفیت تعریف کنید، نه فقط احساس تفسیرکننده؛ شواهد فعلی تنها به ضایعه پری‌اپیکال محدود است.[۳]

جدول جمع‌بندی نکات

نکات کلیدی آرتیفکت صفحه فسفری

محور	نکته کلیدی
طبقه‌بندی	اپراتور، صفحه، اسکن
نرخ تکرار	۷٫۱٪ تصاویر در ۵۰ هزار رادیوگرافی
علت غالب	خطای اپراتور؛ کن کات شایع‌ترین
قابل اصلاح بدون تابش	بیشتر خطاهای اسکن با اسکن مجدد
اثر تشخیصی	بدون افت معنادار در ضایعه پری‌اپیکال؛ افت اطمینان

محور	نکته کلیدی
آموزش	کاهش آرتیفکت با آشنایی بیشتر با سیستم

منبع: جمع‌بندی تحریریه بر پایه منابع فهرست‌شده در همین مقاله.

پرسش‌های متداول

آرتیفکت صفحه فسفری چند نوع است؟

سه گروه اصلی دارد: خطای اپراتور، نقص صفحه و خطای اسکن.[۱،۲]

چه درصدی از تصاویر PSP به دلیل آرتیفکت تکرار می‌شوند؟

در ۵۰۰۰۰ رادیوگرافی داخل دهانی، ۷٫۱٪ تصاویر به دلیل آرتیفکت تکرار شدند.[۱]

شایع‌ترین علت آرتیفکت چیست؟

خطای اپراتور؛ در یک مجموعه ۵۵۴ مورد از ۶۴۳ آرتیفکت و در مجموعه دیگر کن کات شایع‌ترین خطای اپراتور بود.[۱،۲]

آیا همه آرتیفکت‌ها به تکرار تابش نیاز دارند؟

خیر؛ خطاهای اسکن معمولاً با اسکن مجدد اصلاح می‌شدند، ولی بیشتر آرتیفکت‌های دیگر تکرار تصویر لازم داشتند.[۲]

آیا خراش و فرسودگی صفحه تفسیر را مختل می‌کند؟

در تفسیر ضایعه پری‌اپیکال، حتی آرتیفکت شدید اثر معنادار نداشت، اما اطمینان تفسیرکننده کاهش یافت.[۳]

آیا آموزش کارکنان آرتیفکت را کم می‌کند؟

درصد تصاویر دارای آرتیفکت با گذشت زمان و آشنایی بیشتر با سیستم کاهش یافت و پس از یک سال به کمترین مقدار رسید.[۴]

جمع‌بندی

آرتیفکت صفحه فسفری بیشتر از خطای اپراتور ناشی می‌شود و بخش کوچکی به نقص صفحه و اسکن مربوط است. ثبت منظم نوع آرتیفکت، تشخیص خطاهای قابل اصلاح با اسکن مجدد و آموزش کارکنان، تکرار تابش را کاهش می‌دهد. شواهد موجود نشان می‌دهد آرتیفکت فیزیکی صفحه در تفسیر ضایعه پری‌اپیکال دقت را کم نکرد، اما اطمینان تفسیرکننده را کاهش داد؛ تعمیم این یافته به وظایف تشخیصی دیگر هنوز نیازمند مطالعه است.

مطالعه مرتبط در دانشنامه

- صفحه فسفری در عمل: افت سیگنال و فرسودگی صفحه
- آشکارساز دیجیتال داخل دهانی: CCD، CMOS و PSP
- کنترل عفونت سنسور و صفحه PSP
- نرخ رد و تکرار تصویر در رادیولوژی دهان و فک
- کولیماسیون مستطیلی و کن کات
- عمق بیت و پردازش تصویر در رادیوگرافی دیجیتال

منابع

شماره‌های بالانویس در متن به همین فهرست پیوند دارند؛ هر منبع با شناسه DOI یا نشانی رسمی ناشر قابل بررسی است.

1. Elkhateeb SM, Aloyouny AY, Omer MMS, Mansour SM. Analysis of photostimulable phosphor image plate artifacts and their prevalence. World J Clin Cases. 2022;10(2):437-447. DOI PubMed PMC

2. Chiu HL, Lin SH, Chen CH, Wang WC, Chen JY, Chen YK, et al. Analysis of photostimulable phosphor plate image artifacts in an oral and maxillofacial radiology department. Oral Surg Oral Med Oral Pathol Oral Radiol Endod. 2008;106(5):749-56. DOI PubMed

3. Thang TST, Kishen A, Moayedi M, Tyrrell PN, Zhao W, Perschbacher SE. The effects of physical photostimulable phosphor plate artifacts on the radiologic interpretation of periapical inflammatory disease. Oral Surg Oral Med Oral Pathol Oral Radiol. 2020;129(6):621-628. DOI PubMed

4. Gulsahi A, Secgin CK. Assessment of intraoral image artifacts related to photostimulable phosphor plates in a dentomaxillofacial radiology department. Niger J Clin Pract. 2016;19(2):248-53. DOI PubMed

درباره نویسنده: تیم تحریریه علمی چاوش طب آذین

این مقاله را تیم تحریریه علمی چاوش طب آذین بر پایه منابع داوری‌شده و بیانیه‌های رسمی فهرست‌شده تهیه کرده است؛ ادعای بازبینی بالینی مستقل ندارد و جایگزین قضاوت متخصص نیست. آخرین به‌روزرسانی: ۳ آذر ۱۴۰۵.