دانشنامه علمی چاوش طب آذین · chavoshteb.ir · به‌روزرسانی ۲۱ آبان ۱۴۰۵

حفاظ بیمار در رادیوگرافی دندان: یقه تیروئید و پیش‌بند سربی در توصیه‌های جدید

آکادمی رادیولوژی دهان و فک آمریکا (AAOMR) در ۲۰۲۳ توصیه کرد حفاظ گنادی، لگنی و جنینی در همه تصویربرداری‌های دهان و فک کنار گذاشته شود و یقه تیروئید نیز در داخل دهانی، پانورامیک، سفالومتری و CBCT استفاده نشود. راهنمای BIR بریتانیا نیز حفاظ را به‌طور معمول توصیه نمی‌کند، اما برخی متخصصان برای CBCT کودکان و FOV بزرگ همچنان یقه تیروئید را مفید می‌دانند.

نکات کلیدی این مقاله

- AAOMR توصیه کرد حفاظ گناد، لگن و جنین در همه تصویربرداری‌های دهان و فک کنار گذاشته شود.[۱]
- AAOMR استفاده از یقه تیروئید را در داخل دهانی، پانورامیک، سفالومتری و CBCT توصیه نمی‌کند.[۱]
- راهنمای BIR برای همه سناریوهای دندانی حفاظ را به‌طور معمول توصیه نمی‌کند و برای CBCT با FOV بزرگ مشورت با فیزیک‌دان پزشکی را پیشنهاد می‌کند.[۲]
- در مطالعات فانتومی CBCT، یقه تیروئید با حداقل ۰٫۲۵ میلی‌متر معادل سرب دوز معادل تیروئید را به‌طور میانگین ۴۵٫۹٪ کاهش داد.[۳]
- در پانورامیک، یک یقه تیروئید دوز تیروئید را بسته به دستگاه ۹٫۶٪ تا ۲۲٫۷٪ کاهش داد.[۴]

حفاظ تماسی بیمار، یعنی پیش‌بند سربی و یقه تیروئید، دهه‌ها نماد ایمنی پرتو در مطب دندانپزشکی بود. با کاهش دوز تجهیزات دیجیتال، کولیماسیون دقیق‌تر و شواهد تازه درباره خطر وراثتی، نهادهای تخصصی این عادت را بازبینی کرده‌اند.[۱،۲] با این حال هنوز درباره یقه تیروئید، به‌ویژه در CBCT کودکان، توافق کامل وجود ندارد.[۳]

فهرست مطالب

1. حفاظ بیمار و دلایل بازنگری
2. یقه تیروئید در CBCT: دیدگاه مخالف
3. شواهد دوزیمتری در پانورامیک
4. فاصله توصیه‌ها و عمل بالینی

5. جدول جمع‌بندی نکات
6. پرسش‌های متداول
7. جمع‌بندی
8. مطالعه مرتبط در دانشنامه
9. منابع

حفاظ بیمار و دلایل بازنگری

کمیته AAOMR بر دو یافته تکیه کرد: اثر وراثتی ناشی از پرتو در انسان مشاهده نشده و دوز گناد و جنین در تصویربرداری دهان و فک ناچیز است. بر همین اساس، کمیته کنار گذاشتن حفاظ گنادی، لگنی و جنینی را در همه روش‌های تصویربرداری دهان و فک توصیه کرد.[1]

> «کمیته توصیه می‌کند حفاظ گنادها، ساختارهای لگنی و جنین در همه روش‌های تصویربرداری رادیوگرافیک دهان و فک کنار گذاشته شود.»
>
> "the committee recommends discontinuing shielding of the gonads, pelvic structures, and fetuses during all dentomaxillofacial radiographic imaging procedures."
>
> — Benavides و همکاران، بیانیه AAOMR در JADA 2023[1]

درباره تیروئید، کمیته با توجه به دوز تصویربرداری امروزی، خطر سرطان تیروئید را ناچیز دانست و توصیه کرد یقه تیروئید در رادیوگرافی داخل دهانی، پانورامیک، سفالومتری و CBCT استفاده نشود. این بیانیه از مقامات محلی نیز خواست مقررات را با این توصیه‌ها هماهنگ کنند.[1]

راهنمای مشترک نهادهای بریتانیایی

گزارش مشترک SCoR، RCR، PHE، IPEM، BIR و SRP در ۲۰۲۰ برای رادیولوژی دندان جدول روشنی ارائه کرد: حفاظ در داخل دهانی، پانورامیک و سفالومتری توصیه نمی‌شود. در داخل دهانی، کولیماسیون مستطیلی، نگهدارنده هدف‌گیری و تکنیک موازی مقدم است و اگر قرار گرفتن تیروئید در پرتو اجتناب‌ناپذیر باشد، تصمیم با مشورت فیزیک‌دان پزشکی گرفته می‌شود.[2]

خلاصه توصیه‌های حفاظ بیمار در دو راهنمای اخیر

سناریو	AAOMR 2023	BIR 2020
گناد، لگن و جنین	کنار گذاشته شود	توصیه نمی‌شود؛ در بارداری فقط در صورت جهت‌گیری پرتو به شکم
داخل دهانی	یقه تیروئید استفاده نشود	توصیه نمی‌شود؛ ابتدا کولیماسیون و تکنیک موازی
پانورامیک و سفالومتری	یقه تیروئید استفاده نشود	توصیه نمی‌شود؛ یقه همراه AEC فقط با مشورت فیزیک‌دان
CBCT	یقه تیروئید استفاده نشود	توصیه نمی‌شود، مگر FOV بزرگ با مشورت فیزیک‌دان پزشکی

منبع: Benavides و همکاران، JADA 2023؛ BIR و همکاران، Guidance on using shielding on patients، بخش ۱۱.

یقه تیروئید در CBCT: دیدگاه مخالف

Pauwels و همکاران در ۲۰۱۹ با مرور داده‌های دوزیمتری فانتوم‌های بزرگسال و کودک گزارش کردند که یقه تیروئید محکم با ضخامت معادل سرب دست‌کم ۰٫۲۵ میلی‌متر، دوز معادل تیروئید را به‌طور میانگین ۴۵٫۹٪ کاهش می‌دهد. آن‌ها حساسیت بیشتر تیروئید در سن کم و در زنان را دلیل توصیه خود دانستند.[۳]

> «بنابراین می‌توان توصیه کرد که حفاظ تیروئید به‌طور معمول برای کودکان تحت اسکن CBCT استفاده شود و برای بزرگسالان تا ۵۰ سالگی نیز توصیه می‌شود.»
>
> “It can therefore be recommended that thyroid shielding should be routinely used for children undergoing CBCT scanning and is recommended for adults up to the age of 50.”
>
> — Pauwels و همکاران، DMFR 2019[۳]

همین نویسندگان دو هشدار عملی دادند: اگر سیستم کنترل خودکار اکسپوژر هنگام اسکوت یقه را ببیند، جریان تیوب را بالا می‌برد؛ بنابراین یقه باید پس از تصاویر اسکوت قرار گیرد. همچنین اگر ارزیابی بافت‌های زیر لبه تحتانی مندیبل لازم است، به دلیل آرتیفکت فلزی بهتر است از حفاظ استفاده نشود.[۳]

شبیه‌سازی مونت‌کارلو Chen و همکاران روی فانتوم مرجع ICRP نیز نشان داد بخشی از یقه که دور گردن می‌پیچد نقش اصلی را در کاهش دوز مؤثر دارد و هرچه لبه بالایی حفاظ بالاتر باشد اثر بیشتر است.[۵]

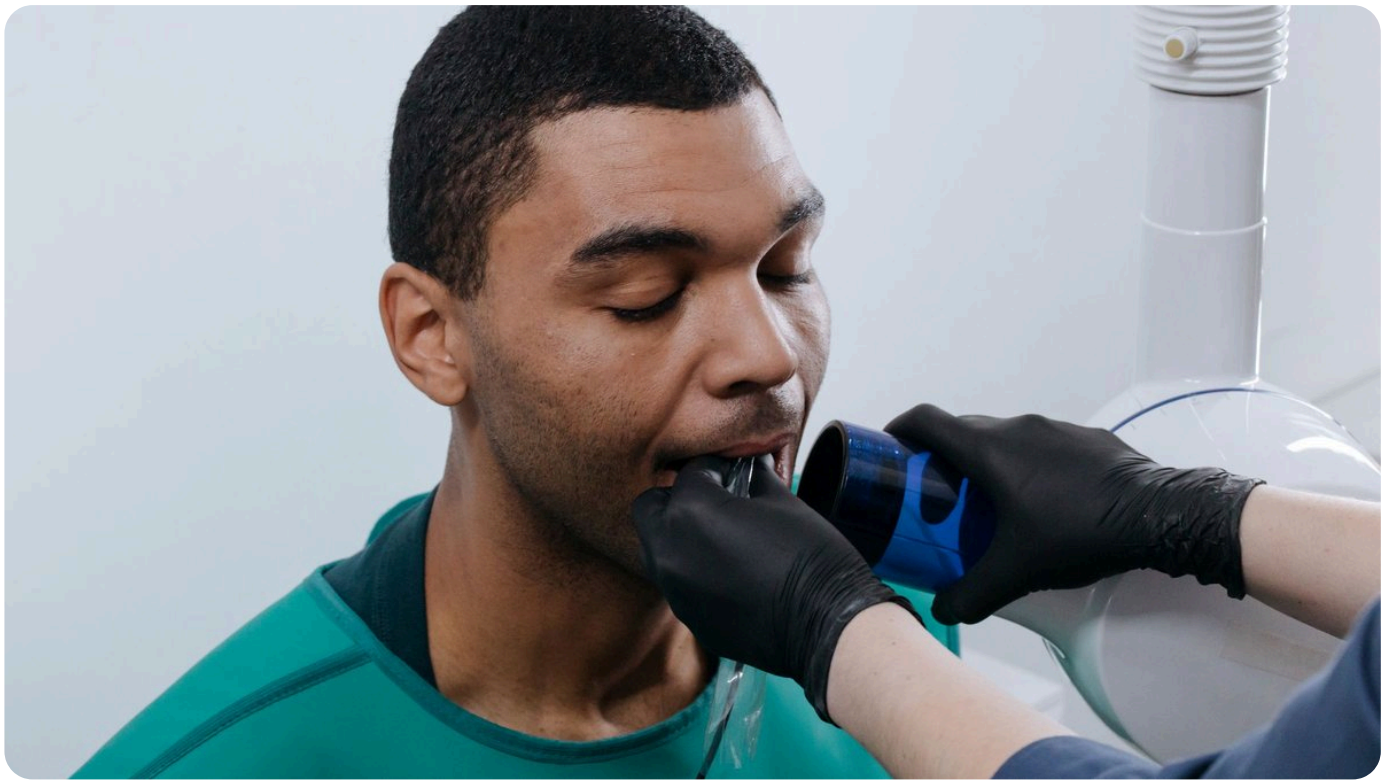

رادیوگرافی داخل دهانی؛ کولیماسیون و تکنیک موازی ابزار اصلی کاهش دوز هستند. عکس: cottonbro studio در Pexels؛ مجوز Pexels (استفاده تجاری آزاد).

شواهد دوزیمتری در پانورامیک

Han و همکاران چهار دستگاه پانورامیک را با فانتوم مقایسه کردند. دوز تیروئید بدون یقه بین ۱٫۱۲ و ۲٫۷۱ میکروسیورت بود و یک یقه آن را ۹٫۸٪، ۹٫۶٪، ۱۹٫۳٪ و ۲۲٫۷٪ کاهش داد؛ تفاوت فقط در دو دستگاه معنادار بود. نویسندگان یقه را برای سیستم‌های دیجیتال مستقیم مفید و برای سیستم‌های دیجیتال غیرمستقیم بی‌اثر دانستند.[۴]

دانشنامه علمی چاوش طب آذین

کاهش دوز تیروئید با یک یقه در پانورامیک

درصد کاهش دوز مؤثر عضو تیروئید (مطالعه فانتومی)

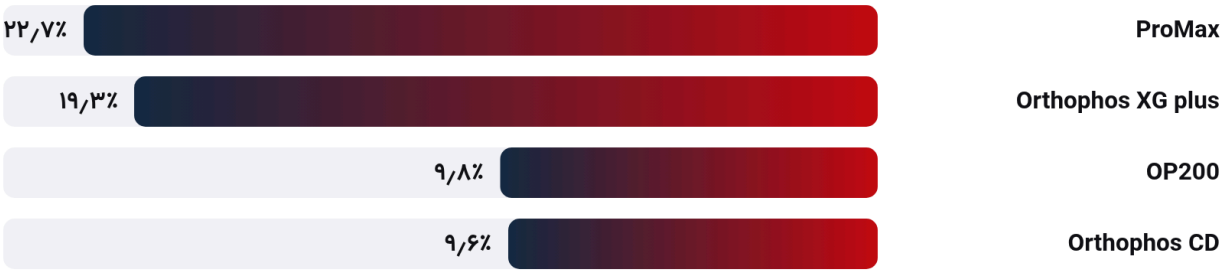

منبع: Han GS و همکاران، Dentomaxillofac Radiol 2013;42:20130265.

کاهش دوز تیروئید با یک یقه در چهار دستگاه پانورامیک؛ نمودار تحریریه بر پایه Han و همکاران (۲۰۱۳).

اثر یک یقه تیروئید بر دوز تیروئید در چهار دستگاه پانورامیک

دستگاه	دوز تیروئید بدون یقه (میکروسیورت)	با یک یقه	کاهش
OP200	۱٫۱۲	۱٫۰۱	۹٫۸٪
Orthophos CD	۲٫۷۱	۲٫۴۵	۹٫۶٪
Orthophos XG plus	۲٫۱۸	۱٫۷۶	۱۹٫۳٪
ProMax	۲٫۲۰	۱٫۷۰	۲۲٫۷٪

منبع: Han و همکاران، DMFR 2013 (مطالعه فانتومی). مقادیر برای مدل‌های همان زمان است.

فاصله توصیه‌ها و عمل بالینی

در نظرسنجی Mitsea و همکاران از ۱۵۱ دندانپزشک کودکان در اروپا، یقه تیروئید و بهینه‌سازی تنظیمات اکسپوژر رایج‌ترین اقدامات حفاظت بیمار گزارش شد.[۶] Schneider و همکاران نیز در مرور ۲۰۲۱ مجله Thyroid، هماهنگ‌سازی رهنمودهای یقه تیروئید بر پایه مطالعات جدید را یکی از هفت اولویت پژوهشی و اجرایی دانستند.[۷]

جمع‌بندی عملی برای بخش رادیولوژی

برداشت تحریریه: ابتدا مقررات ملی و دستور مسئول فیزیک پزشکی مرکز را مبنا قرار دهید. ابزارهای اصلی حفاظت بیمار، توجیه درست، کولیماسیون، انتخاب کوچک‌ترین FOV مناسب و تنظیم پارامترها است.[۸] اگر برای CBCT کودک یا FOV بزرگ یقه تیروئید استفاده می‌شود، آن را پس از اسکوت و خارج از ناحیه تشخیصی قرار دهید.[۳] راهنمای BIR حق هر بیمار برای درخواست یا رد حفاظ را به رسمیت می‌شناسد و در بیمار باردار، استفاده از آن را برای اطمینان خاطر ممکن می‌داند، زیرا بعید است به کیفیت تشخیصی تصویر آسیب بزند.[۲]

جدول جمع‌بندی نکات

نکات کاربردی حفاظ بیمار در رادیولوژی دهان و فک

محور	نکته کلیدی
گناد و جنین	حفاظ تماسی کنار گذاشته می‌شود
یقه تیروئید معمول	در داخل دهانی، پانورامیک و سفالومتری توصیه نمی‌شود
CBCT کودکان	محل اختلاف نظر؛ تصمیم با فیزیک‌دان پزشکی
اثر بر AEC	یقه پس از اسکوت قرار گیرد
ابزار اصلی	توجیه، کولیماسیون و FOV کوچک

منبع: جمع‌بندی تحریریه بر پایه منابع فهرست‌شده در همین مقاله.

پرسش‌های متداول

آیا پیش‌بند سربی در رادیوگرافی دندان لازم است؟

AAOMR توصیه کرده حفاظ گناد، لگن و جنین در همه تصویربرداری‌های دهان و فک کنار گذاشته شود؛ مقررات محلی نیز باید بررسی شود.[۱]

آیا یقه تیروئید در پانورامیک باید استفاده شود؟

AAOMR و BIR آن را به‌طور معمول توصیه نمی‌کنند؛ یقه می‌تواند با AEC تداخل کند و BIR مشورت با فیزیک‌دان را لازم می‌داند.[۱، ۲]

یقه تیروئید در CBCT چقدر دوز را کم می‌کند؟

در مطالعات فانتومی، یقه با حداقل ۰٫۲۵ میلی‌متر معادل سرب دوز تیروئید را به‌طور میانگین ۴۵٫۹٪ کاهش داد.[۳]

چرا درباره یقه تیروئید در CBCT اختلاف نظر هست؟

AAOMR خطر را ناچیز می‌داند، اما Pauwels و همکاران برای کودکان و بزرگسالان تا ۵۰ سال استفاده را توصیه کرده‌اند.[۱، ۳]

در بیمار باردار چه باید کرد؟

BIR حفاظ را توصیه نمی‌کند مگر پرتو ناچار به سمت شکم باشد و در داخل دهانی تکنیک موازی را پیشنهاد می‌کند.[۲]

حفاظ چه اثری بر کیفیت تصویر دارد؟

یقه در دید اسکوت ممکن است جریان تیوب را بالا ببرد و در ناحیه زیر مندیبل آرتیفکت ایجاد کند.[۳]

جمع‌بندی

رویکرد امروز به حفاظ بیمار از «همیشه پیش‌بند» به «حفاظت مبتنی بر شواهد» تغییر کرده است. حفاظ گنادی و جنینی در تصویربرداری دهان و فک کنار گذاشته می‌شود و یقه تیروئید در رادیوگرافی معمول توصیه نمی‌شود. در CBCT کودکان و FOV بزرگ هنوز دیدگاه‌ها متفاوت است؛ تصمیم باید با مقررات ملی، نظر فیزیک‌دان پزشکی و توجه به AEC و ناحیه تشخیصی گرفته شود.

مطالعه مرتبط در دانشنامه

- رادیوگرافی دندان در بارداری و حفاظت جنین

- رادیولوژی دندان کودکان: اصول و گایدلاین‌ها
- ICRP 113: اصول حفاظت پرتویی در رادیولوژی دندان
- گزارش IAEA درباره حفاظت پرتویی بیمار
- دوزیمتری رادیولوژی دندان و فک
- بهینه‌سازی دوز CBCT در عمل

منابع

شماره‌های بالانویس در متن به همین فهرست پیوند دارند؛ هر منبع با شناسه DOI یا نشانی رسمی ناشر قابل بررسی است.

Benavides E, Bhula A, Gohel A, Lurie AG, Mallya SM, Ramesh A, et al. Patient shielding during dentomaxillofacial radiography: Recommendations from the American Academy of Oral and Maxillofacial Radiology. J Am Dent Assoc. 2023;154(9):826-835.e2. DOI PubMed

British Institute of Radiology, IPEM, PHE, RCR, SCoR, SRP. Guidance on using shielding on patients for diagnostic radiology applications. London: BIR; March 2020 (section 11: Shielding in dental radiography). متن کامل BIR (PDF)

Pauwels R, Horner K, Vassileva J, Rehani MM. Thyroid shielding in cone beam computed tomography: recommendations towards appropriate use. Dentomaxillofac Radiol. 2019;48(7):20190014. DOI PubMed متن کامل PMC

Han GS, Cheng JG, Li G, Ma XC. Shielding effect of thyroid collar for digital panoramic radiography. Dentomaxillofac Radiol. 2013;42(9):20130265. DOI PubMed متن کامل PMC

Chen G, Yin Y, Sun L, Tang Z, Chen J. Monte Carlo simulation study of the effect of thyroid shielding on radiation dose in dental cone beam CT in an adult male phantom. Radiat Prot Dosimetry. 2024;200(20):1971-1980. DOI PubMed

Mitsea A, Seremidi K, Christoloukas N, Gizani S. Exposure and protection protocols of dentomaxillofacial imaging applied by paediatric dentists in Europe. Oral Radiol. 2024;40(2):188-198. DOI PubMed

Schneider AB, Kaplan MM, Mihailescu DV. Thyroid Collars in Dental Radiology: 2021 Update. Thyroid. 2021;31(9):1291-1296. DOI PubMed

Benavides E, Krecioch JR, Connolly RT, Allareddy T, Buchanan A, Spelic D, et al. Optimizing radiation safety in dentistry: Clinical recommendations and regulatory considerations. J Am Dent Assoc. 2024;155(4):280-293.e4. DOI PubMed

درباره نویسنده: تیم تحریریه علمی چاوش طب آذین

این مقاله را تیم تحریریه علمی چاوش طب آذین بر پایه منابع داوری‌شده و بیانیه‌های رسمی فهرست‌شده تهیه کرده است؛ ادعای بازبینی بالینی مستقل ندارد و جایگزین قضاوت متخصص نیست. آخرین به‌روزرسانی: ۲۱ آبان ۱۴۰۵.