دانشنامه علمی چاوش طب آذین · chavoshteb.ir · به‌روزرسانی ۲۸ آبان ۱۴۰۵

# تهاجم استخوانی سرطان دهان (OSCC): دقت CT، CBCT، MRI و روش‌های دیگر

تهاجم استخوانی سرطان دهان در فراتحلیل ۴۹ مطالعه با CBCT (حساسیت ۹۰٪، ویژگی ۸۵٪) و SPECT (حساسیت ۹۷٪) بهتر از سایر روش‌ها تشخیص داده شد و CT بالاترین ویژگی (۹۱٪) را داشت. در یک مطالعه آینده‌نگر، دقت CBCT، CT و MRI به ترتیب ۸۹٫۵، ۸۹٫۵ و ۹۰٫۸ درصد بود و تفاوت معنی‌داری میان آن‌ها دیده نشد.

**نکات کلیدی این مقاله**

- در فراتحلیل ۴۹ مطالعه، CBCT و SPECT برتر از سایر روش‌ها بودند؛ SPECT برای رد و CT و MRI برای تأیید تهاجم توصیه شدند.[۴]
- برای درگیری مغز استخوان، حساسیت MRI ۹۳٪ و CT ۸۵٪ بود.[۴]
- در فراتحلیل ۵۳ مطالعه، حساسیت MRI (۰٫۸۸) به‌طور معنی‌دار بیشتر از CT (۰٫۷۷) بود.[۵]
- در مطالعه آینده‌نگر، حساسیت CBCT ۹۵٫۶٪ بود و تفاوت معنی‌داری با CT و MRI نداشت.[۱]
- CBCT حضور تهاجم را با دقت ۱۰۰٪ اما تهاجم عصبی را با دقت ۶۹٫۲٪ تعیین کرد و مرز تهاجم را به‌طور میانگین ۲٫۹۷ میلی‌متر متفاوت از پاتولوژی نشان داد.[۳]

کارسینوم سلول سنگفرشی دهان اغلب در مراحل پیشرفته تشخیص داده می‌شود و فرسایش یا تهاجم به استخوان فک در آن شایع است.[۱] شک به تهاجم مندیبل مستقیماً راهبرد جراحی، یعنی برداشت حاشیه‌ای یا سگمنتال و نیاز به بازسازی، را تعیین می‌کند و بر پیامد و کیفیت زندگی اثر قابل توجهی دارد.[۲] این مقاله دقت روش‌های تصویربرداری در تشخیص تهاجم استخوانی را مرور می‌کند.

**فهرست مطالب**

1. چرا تهاجم استخوانی سرطان دهان باید دقیق ارزیابی شود؟
2. شواهد فراتحلیل‌ها
3. CBCT در ارزیابی تهاجم استخوانی

4. نکات گزارش‌نویسی پیش از جراحی
5. جدول جمع‌بندی نکات
6. پرسش‌های متداول
7. جمع‌بندی
8. مطالعه مرتبط در دانشنامه
9. منابع

## چرا تهاجم استخوانی سرطان دهان باید دقیق ارزیابی شود؟

ارزیابی دقیق تهاجم مندیبل و برداشت با حاشیه مناسب برای حفظ ساختار و عملکرد فک و پیشگیری از عود موضعی اهمیت دارد.[۳] تصویربرداری پیش از جراحی باید هم حضور تهاجم و هم عمق آن، یعنی درگیری کورتکس یا مغز استخوان، را مشخص کند.[۱، ۴]

## شواهد فراتحلیل‌ها

### مقایسه هفت روش

Qiao و همکاران ۴۹ مطالعه درباره تهاجم مندیبل در سرطان‌های سر و گردن را تحلیل کردند. حساسیت تجمعی CBCT، MRI، CT، SPECT، پانورامیک، PET-CT و اسکن استخوان به ترتیب ۹۰، ۹۷، ۷۳، ۸۸، ۷۵، ۹۰ و ۹۲ درصد و ویژگی آن‌ها ۸۵، ۶۹، ۹۱، ۹۰، ۸۳، ۸۹ و ۷۹ درصد بود. منحنی‌های تجمعی برتری CBCT و SPECT را نشان داد.[۴]

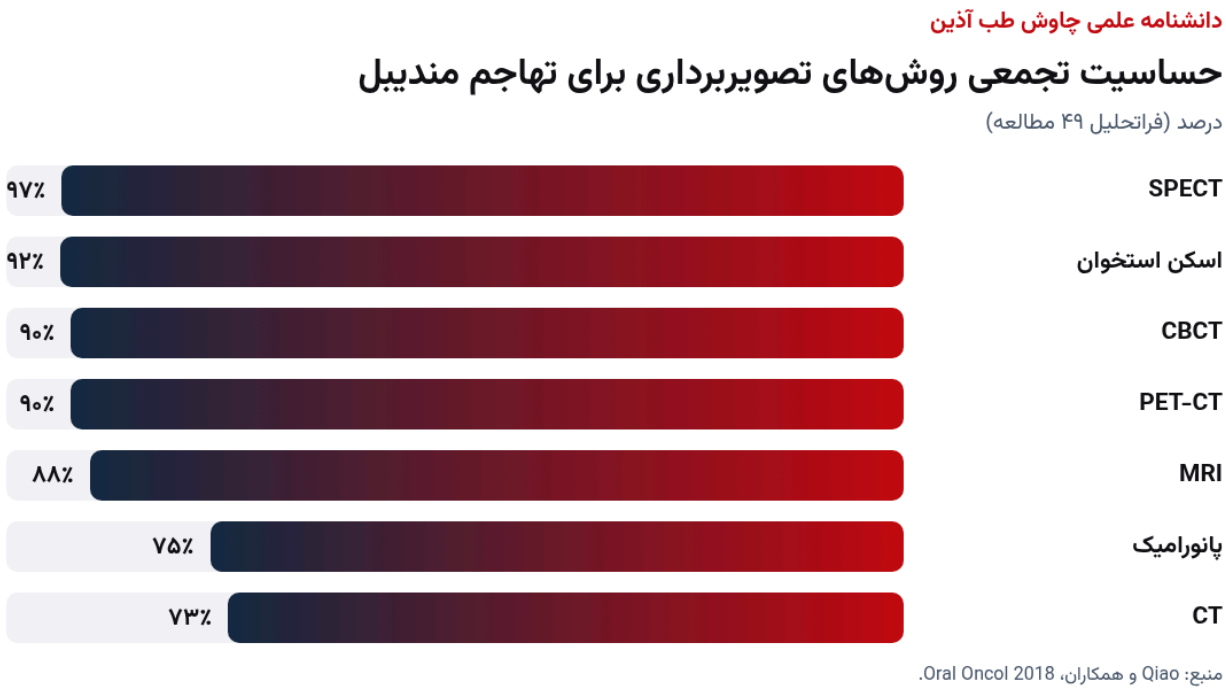


حساسیت تجمعی روش‌های تصویربرداری برای تهاجم مندیبل؛ نمودار تحریریه بر پایه Qiao (۲۰۱۸).

### حساسیت و ویژگی تجمعی روش‌ها در تهاجم مندیبل

| روش | حساسیت | ویژگی |
|---|---|---|
| CBCT | ۹۰٪ | ۸۵٪ |
| SPECT | ۹۷٪ | ۶۹٪ |
| CT | ۷۳٪ | ۹۱٪ |
| MRI | ۸۸٪ | ۹۰٪ |
| پانورامیک | ۷۵٪ | ۸۳٪ |
| PET-CT | ۹۰٪ | ۸۹٪ |
| اسکن استخوان | ۹۲٪ | ۷۹٪ |

منبع: Qiao و همکاران، Oral Oncol 2018 (۴۹ مطالعه؛ سرطان‌های سر و گردن).

### MRI در برابر CT

Brandão Neto و همکاران در ۱۱ مطالعه با ۴۷۷ بیمار، حساسیت و ویژگی MRI را ۷۸٪ و ۸۶٪ و CT را ۷۶٪ و ۸۹٪ گزارش کردند.[۲]

> «میان روش‌های تشخیصی در تشخیص تهاجم مندیبل برتری مشاهده نشد.»
>
> “No superiority was observed between the diagnostic methods regarding mandibular invasion detection.”
>
> — Brandão Neto و همکاران، Oral Oncol 2018[۲]

در مقابل، Cao و همکاران در فراتحلیل ۵۳ مطالعه با ۲۹۴۶ شرکت‌کننده، حساسیت MRI (۰٫۸۸) را به‌طور معنی‌دار بیشتر از CT (۰٫۷۷) یافتند؛ ویژگی CT (۰٫۸۷) بیشتر از MRI (۰٫۸۳) بود اما تفاوت معنی‌دار نبود و توان تشخیصی کلی CT، PET-CT و MRI تقریباً برابر بود.[۵] مرور قدیمی‌تر Uribe و همکاران نیز با شواهد محدود، حساسیت CT، CBCT، MRI و پانورامیک را ۹۴، ۹۱، ۸۳ و ۵۵ درصد گزارش کرد.[۶]

## CBCT در ارزیابی تهاجم استخوانی

### مطالعات بالینی

Straub و همکاران در یک مطالعه آینده‌نگر، برای همه بیماران CT، CBCT و MRI انجام دادند و ارزیابی را به‌صورت کور انجام دادند. حساسیت CT، CBCT و MRI به ترتیب ۹۵٫۶، ۸۴٫۴ و ۸۸٫۹ درصد، ویژگی ۸۷٫۰، ۹۱٫۷ و ۹۱٫۷ درصد و دقت ۸۹٫۵، ۸۹٫۵ و ۹۰٫۸ درصد بود و مقایسه دوبه‌دو تفاوت معنی‌داری نشان نداد.[۱]

Linz و همکاران در ۱۹۷ بیمار، دقت CBCT را ۸۴٫۸٪، اسکن استخوان را ۸۹٫۳٪ و CT یا MRI را ۸۳٫۲٪ گزارش کردند؛ CBCT به‌طور معنی‌دار از پانورامیک بازسازی‌شده (۷۴٫۱٪) دقیق‌تر بود.[۷]

### مرز تهاجم و درگیری عصب

Wang و همکاران ۳۰ نمونه مندیبل بیماران را با CBCT و هیستوپاتولوژی مقایسه کردند. دقت CBCT در تعیین حضور تهاجم ۱۰۰٪ و در تعیین تهاجم عصبی ۶۹٫۲٪ بود و مرز تهاجم به‌طور میانگین ۲٫۹۷ میلی‌متر با مرز پاتولوژیک اختلاف داشت.[۳]

> «CBCT در تعیین حضور یا عدم حضور تهاجم مندیبل کاملاً قابل اتکاست، اما برای تهاجم عصبی به همان اندازه قابل اتکا نیست.»

> “CBCT is quite reliable in determining the presence or absence of mandible invasion but not as reliable for nerve invasion.”
>
> — Wang و همکاران، BMC Oral Health 2021[۳]

### CBCT در برابر رادیوگرافی معمولی

مرور سیستماتیک Pillai و همکاران روی ۱۹ مطالعه نشان داد که حساسیت CBCT (۸۴٫۸٪ تا ۱۰۰٪) و ویژگی آن (۶۰٪ تا ۱۰۰٪) از رادیوگرافی معمولی (حساسیت ۲۴٪ تا ۷۴٫۱٪) بیشتر بود؛ MRI برای ارزیابی بافت نرم و مغز استخوان برتر باقی ماند و ناهمگونی روش‌ها و پروتکل‌ها تجمیع داده را محدود کرد.[۸]

### مطالعات مقایسه مستقیم CBCT

| مطالعه | نمونه | یافته اصلی |
|---|---|---|
| **Straub ۲۰۲۴** | آینده‌نگر، CBCT و CT و MRI برای همه | دقت ۸۹٫۵، ۸۹٫۵ و ۹۰٫۸٪؛ بدون تفاوت |
| **Linz ۲۰۱۵** | ۱۹۷ بیمار | CBCT ۸۴٫۸٪؛ پانورامیک ۷۴٫۱٪ |
| **Wang ۲۰۲۱** | ۳۰ نمونه مندیبل | حضور تهاجم ۱۰۰٪؛ عصب ۶۹٫۲٪ |
| **Pillai ۲۰۲۵** | ۱۹ مطالعه | CBCT برتر از رادیوگرافی معمولی |

منبع: مطالعات فهرست‌شده در همین مقاله.

## نکات گزارش‌نویسی پیش از جراحی

برداشت تحریریه از این شواهد:[۴، ۱، ۳، ۸]

- در گزارش، حضور تهاجم و عمق آن (فرسایش کورتکس یا تهاجم مغز استخوان) را جداگانه بیان کنید.[۱]
- برای درگیری مغز استخوان و بافت نرم، MRI مکمل CBCT یا CT است.[۴، ۸]
- در برنامه‌ریزی استئوتومی، اختلاف چندمیلی‌متری مرز تهاجم در CBCT را در نظر بگیرید.[۳]
- پانورامیک برای رد تهاجم کافی نیست.[۴، ۷، ۸]

## جدول جمع‌بندی نکات

**نکات کاربردی تصویربرداری تهاجم استخوانی سرطان دهان**

| محور | نکته کلیدی |
|---|---|
| **CBCT** | حساسیت ۹۰٪ تا ۹۵٫۶٪ |
| **CT** | بالاترین ویژگی در فراتحلیل، ۹۱٪ |
| **MRI** | برتر در مغز استخوان، حساسیت ۹۳٪ |
| **SPECT** | حساس‌ترین، مناسب برای رد |
| **پانورامیک** | کمترین دقت |
| **مرز تهاجم** | اختلاف میانگین ۲٫۹۷ میلی‌متر در CBCT |

منبع: جمع‌بندی تحریریه بر پایه منابع فهرست‌شده در همین مقاله.

## پرسش‌های متداول

### حساس‌ترین روش تشخیص تهاجم استخوانی کدام است؟

در فراتحلیل، SPECT (۹۷٪) و سپس اسکن استخوان، CBCT و PET-CT حساس‌ترین بودند.[۴]

### آیا MRI از CT بهتر است؟

یک فراتحلیل حساسیت بیشتر MRI را نشان داد و فراتحلیل دیگر برتری معنی‌داری نیافت.[۵، ۲]

### آیا CBCT می‌تواند جایگزین CT شود؟

در مطالعه آینده‌نگر دقت CBCT با CT و MRI برابر بود.[۱]

### CBCT در تعیین تهاجم عصبی چقدر دقیق است؟

دقت آن ۶۹٫۲٪ بود و کمتر از تعیین حضور تهاجم قابل اتکاست.[۳]

### آیا پانورامیک کافی است؟

خیر؛ حساسیت آن پایین‌تر و دقت آن کمتر از CBCT است.[۴، ۷]

### برای درگیری مغز استخوان کدام روش مناسب‌تر است؟

MRI با حساسیت ۹۳٪ در برابر CT با ۸۵٪.[۴]

## جمع‌بندی

تهاجم استخوانی سرطان دهان با MRI، CT، CBCT و روش‌های پزشکی هسته‌ای با دقت متوسط تا بالا تشخیص داده می‌شود. CBCT حساسیت بالا و دقتی برابر با CT و MRI دارد اما در درگیری عصب و تعیین مرز دقیق محدودیت دارد. MRI برای مغز استخوان و بافت نرم مکمل ضروری است و پانورامیک برای رد تهاجم کافی نیست. گزارش جداگانه حضور، عمق و مرز تهاجم به برنامه‌ریزی جراحی کمک می‌کند.

## مطالعه مرتبط در دانشنامه

- تصویربرداری پاتولوژی فک و صورت
- ضایعات خوش‌خیم فک: ویژگی‌های رادیوگرافیک
- MRI دندانی در برنامه‌ریزی ایمپلنت
- تصویربرداری شکستگی فک و صورت
- مسئولیت تفسیر کل حجم CBCT
- ردیابی کانال مندیبولار در CBCT و پانورامیک

## منابع

شماره‌های بالانویس در متن به همین فهرست پیوند دارند؛ هر منبع با شناسه DOI یا نشانی رسمی ناشر قابل بررسی است.


1. Straub A, Linz C, Lapa C, Hartmann S, Kübler AC, Müller-Richter UDA, et al. Performance of cone-beam computed tomography (CBCT) in comparison to conventional computed tomography (CT) and magnetic resonance imaging (MRI) for the detection of bone invasion in oral squamous cell cancer (OSCC): a prospective study. BMC Oral Health. 2024;24(1):341. DOI PubMed PMC

2. Brandão Neto JS, Aires FT, Dedivitis RA, Matos LL, Cernea CR. Comparison between magnetic resonance and computed tomography in detecting mandibular invasion in oral cancer: A systematic review and diagnostic meta-analysis: MRI x CT in mandibular invasion. Oral Oncol. 2018;78:114-118. DOI PubMed

3. Wang Z, Zhang S, Pu Y, Wang Y, Lin Z, Wang Z. Accuracy of cone-beam computed tomography for the evaluation of mandible invasion by oral squamous cell carcinoma. BMC Oral Health. 2021;21(1):226. DOI PubMed PMC

4. Qiao X, Liu W, Cao Y, Miao C, Yang W, Su N, et al. Performance of different imaging techniques in the diagnosis of head and neck cancer mandibular invasion: A systematic review and meta-analysis. Oral Oncol. 2018;86:150-164. DOI PubMed

5. Cao C, Gan X, He Y, Su Y, Liu Z, Hu X, et al. Diagnostic efficacy of PET-CT, CT, and MRI in preoperative assessment of mandibular invasion caused by head and neck cancer: A systematic review and meta-analysis. Oral Oncol. 2021;116:105264. DOI PubMed

6. Uribe S, Rojas LA, Rosas CF. Accuracy of imaging methods for detection of bone tissue invasion in patients with oral squamous cell carcinoma. Dentomaxillofac Radiol. 2013;42(6):20120346. DOI PubMed PMC

7. Linz C, Müller-Richter UD, Buck AK, Mottok A, Ritter C, Schneider P, et al. Performance of cone beam computed tomography in comparison to conventional imaging techniques for the detection of bone invasion in oral cancer. Int J Oral Maxillofac Surg. 2015;44(1):8-15. DOI PubMed

8. Pillai V, Nisa SU, Mhapuskar A, Thopte S, Jadhav A, Jain J. Efficacy of CBCT and Conventional Radiography in Identifying Bone Invasion in Oral Cancer - A Comparative Systematic Review. Ann Maxillofac Surg. 2025;15(2):228-236. DOI PubMed PMC

---

**درباره نویسنده: تیم تحریریه علمی چاوش طب آذین**

این مقاله را تیم تحریریه علمی چاوش طب آذین بر پایه منابع داوری‌شده و بیانیه‌های رسمی فهرست‌شده تهیه کرده است؛ ادعای بازبینی بالینی مستقل ندارد و جایگزین قضاوت متخصص نیست. آخرین به‌روزرسانی: ۲۸ آبان ۱۴۰۵.