دانشنامه علمی چاوش طب آذین · chavoshteb.ir · به‌روزرسانی ۵ آذر ۱۴۰۵

ادنتوما: ویژگی‌های رادیوگرافیک و سه‌بعدی در CBCT

ادنتوما یکی از دو تومور ادنتوژنیک شایع فک است و بیشتر در کودکان و نوجوانان با نهفتگی یا تأخیر رویش دندان مجاور تظاهر می‌کند.[۱] در مجموعه ۲۴۲ موردی DeColibus و همکاران، ۷۱٫۴ درصد ضایعات کامپاند بودند و شایع‌ترین یافته بالینی نهفتگی دندان بود.[۱] در Li، CBCT و Wang دندان نهفته را در ۷۶٫۹ درصد بیماران گزارش کردند و یک سامانه زیرگروه‌بندی سه‌بعدی پیشنهاد دادند.[۲]

نکات کلیدی این مقاله

- ادنتوماها هامارتوم محسوب می‌شوند و به دو نوع کامپاند و کمپلکس تقسیم می‌شوند.[۱]
- در ۲۴۲ بیمار، میانه سنی ۱۴ سال بود و ۵۷٫۴ درصد در دهه دوم زندگی تشخیص داده شدند.[۱]
- ادنتومای کامپاند بیشتر در قدام فک (۶۹٫۳ درصد) و کمپلکس بیشتر در خلف فک (۵۹٫۶ درصد) بود.[۱]
- در ۱٬۲۸۰ بیمار یک بیمارستان کودکان، بروز ادنتوما ۱٫۲۵ درصد بود و ۶۲٫۵ درصد با دندان دائمی نهفته همراه بودند.[۳]
- در CBCT، ادنتوماهای همراه با نهفتگی دندان قطر بیشتری داشتند.[۴]

ادنتوماها ضایعات هامارتومی و یکی از دو تومور ادنتوژنیک شایع فک‌اند. اگرچه معمولاً بی‌علامت هستند، می‌توانند موجب نهفتگی، تأخیر رویش، جابه‌جایی یا باقی‌ماندن دندان‌های شیری شوند و گاه با کیست ادنتوژنیک همراه‌اند.[۱] CBCT امکان نمایش سه‌بعدی با رزولوشن بالا از مورفولوژی ادنتوما را فراهم می‌کند.[۲] این مقاله ویژگی‌های رادیوگرافیک و سه‌بعدی ادنتوما و ارتباط آن با ناهنجاری‌های رویش را مرور می‌کند.

فهرست مطالب

1. ادنتوما در مطالعات بالینی و رادیوگرافیک
2. ویژگی‌های سه‌بعدی ادنتوما در CBCT
3. نکات کاربردی برای رادیولوژیست
4. جدول جمع‌بندی نکات
5. پرسش‌های متداول

6. جمع‌بندی
7. مطالعه مرتبط در دانشنامه
8. منابع

ادنتوما در مطالعات بالینی و رادیوگرافیک

DeColibus و همکاران داده‌های بالینی، رادیوگرافیک و پاتولوژیک ۲۴۲ بیمار با تشخیص بافت‌شناسی یا رادیوگرافیک ادنتوما را طی ده سال بررسی کردند. ترجیح جنسی دیده نشد و سن بیماران از ۳ تا ۱۰۱ سال (میانه ۱۴ سال) بود. ترجیح فکی وجود نداشت، ولی قدام فک شایع‌ترین محل بود.[1]

در ۹۴ مورد (۳۸٫۸ درصد) یافته بالینی وجود داشت و شایع‌ترین آن نهفتگی دندان (۸۳ مورد) بود. در ۹ مورد (۳٫۷ درصد) ضایعه با ضایعات دیگری مانند کیست دنتی‌ژروس (۸ مورد) و کیست مجرای نازوپالاتین (۱ مورد) همراه بود و میانه سنی این بیماران (۲۵ سال) بیشتر از بیماران بدون کیست (۱۴ سال) بود.[1]

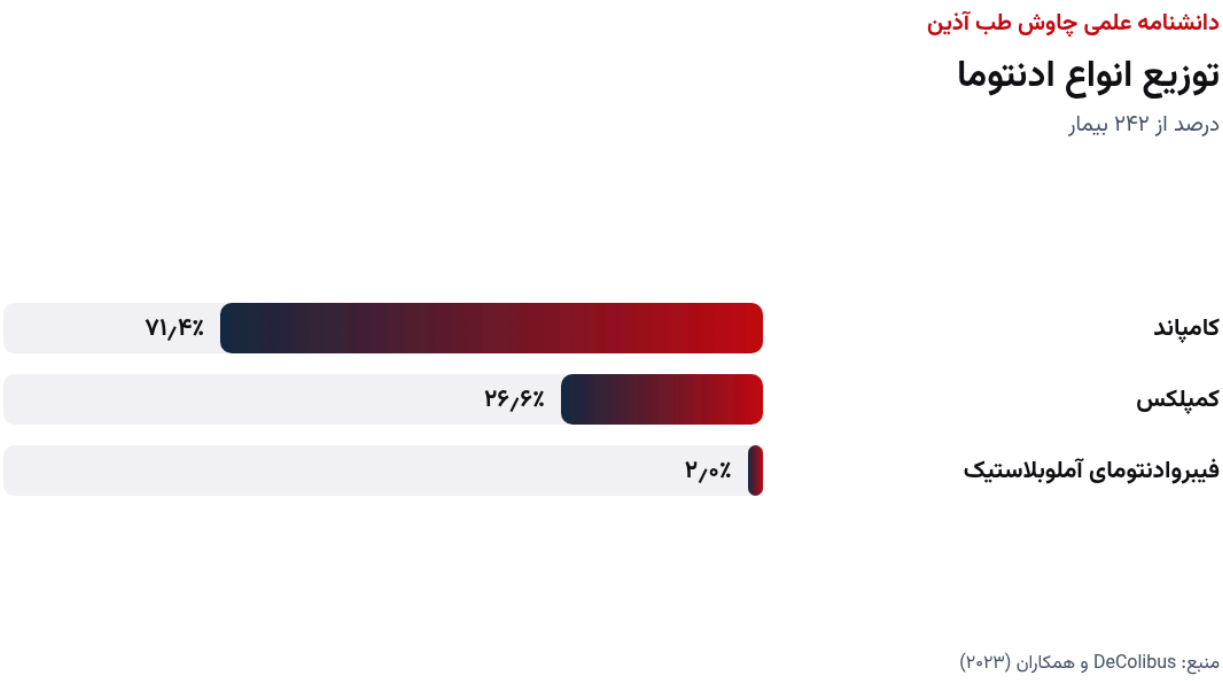

سهم انواع ادنتوما در ۲۴۲ بیمار؛ نمودار تحریریه بر پایه داده DeColibus و همکاران.

ویژگی‌های انواع ادنتوما در ۲۴۲ بیمار

نوع	سهم	محل غالب	میانه سنی
کامپاند	۷۱٫۴ درصد	قدام فک ۶۹٫۳ درصد؛ مندیبل ۵۴٫۹ درصد	۱۳ سال
کمپلکس	۲۶٫۶ درصد	خلف فک ۵۹٫۶ درصد؛ ماگزیلا ۵۴٫۷ درصد	۱۶ سال
فیبرواُدنتومای آملوبلاستیک (AFO)	۲ درصد (۴ مورد)	همه در خلف فک؛ ۷۵ درصد ماگزیلا	۱۲ سال

منبع: DeColibus و همکاران، Dent J 2023.

> «مطالعه ما تأیید می‌کند که ادنتوماها اغلب جمعیت کودکان را درگیر می‌کنند و می‌توانند دندان‌ها را مختل کنند.»
>
> “Our study reaffirms that odontomas frequently affect the pediatric population and can disrupt their dentition.”
>
> — DeColibus و همکاران، Dent J 2023[۱]

ادنتوما در کودکان و ارتباط با رویش

Cheng و همکاران پانورامیک و رادیوگرافی‌های مرتبط ۱,۲۸۰ بیمار یک بیمارستان کودکان را بررسی کردند و ۱۶ بیمار مبتلا به ادنتوما (۱٫۲۵ درصد) یافتند: ۱۴ کامپاند و ۲ کمپلکس. میانگین سنی ۱۰٫۳۸ سال بود. ادنتوماها ترجیح آشکاری برای مندیبل (۵۶٫۲۵ درصد) و قدام فک‌ها (۷۵ درصد)، به‌ویژه قدام ماگزیلا (۴۳٫۷۵ درصد)، داشتند. ده ضایعه (۶۲٫۵ درصد) با دندان دائمی نهفته متناظر همراه بودند و موقعیت ساژیتال ادنتوما و رابطه عمودی آن با دندان دائمی با میزان رویش دندان ارتباط معنادار داشت.[۳]

> «ادنتوما اغلب با دندان دائمی نهفته متناظر همراه است.»
>
> “Odontoma is frequently associated with an impacted corresponding permanent tooth.”
>
> — Cheng و همکاران، J Dent Sci 2023[۳]

ویژگی‌های سه‌بعدی ادنتوما در CBCT

Li و Wang CBCT ۵۲ ادنتومای تأییدشده با بافت‌شناسی را ارزیابی کردند و محل ضایعه (مرکزی، لبیال یا باکال، لینگوال یا پالاتال)، نوع پاتولوژیک، زیرگروه مورفولوژیک (I تا IV) و ناهنجاری‌های همراه را ثبت کردند. ادنتوماها عمدتاً در ناحیه قدامی (۶۳٫۵ درصد) بودند و پس از آن ناحیه پرمولر (۲۱٫۱ درصد) و مولر (۱۵٫۴ درصد) قرار داشتند. زیرگروه‌های I تا III روی هم ۹۰٫۴ درصد موارد را تشکیل دادند.[۲]

ناهنجاری‌های همراه ادنتوما در CBCT

ناهنجاری	فراوانی	پیامد برای گزارش
دندان نهفته	۷۶٫۹ درصد	تعیین موقعیت سه‌بعدی و فاصله تا ضایعه
دندان شیری باقی‌مانده	۵۰٫۰ درصد	ارتباط با تأخیر رویش دندان دائمی
گسترش خفیف فک	۵۰٫۰ درصد	توصیف کورتکس و ابعاد ضایعه

منبع: Li و Wang، BMC Oral Health 2026؛ ۵۲ بیمار با تأیید بافت‌شناسی.

> «این مطالعه یک سامانه ساختاریافته زیرگروه‌بندی مورفولوژیک سه‌بعدی مبتنی بر CBCT برای ادنتوما ایجاد کرد که با بافت‌شناسی اعتبارسنجی شد و با ویژگی‌های بالینی همبستگی داشت.»
>
> "This study established a structured CBCT-based 3D morphological subtyping system for odontomas that was validated against histopathology and correlated with clinical features."
>
> — Li و Wang، BMC Oral Health 2026[۲]

نویسندگان تأکید کردند کاربرد بالینی این سامانه نیاز به بررسی بیشتر دارد.[۲]



بازسازی CBCT مندیبل در زنی حدوداً ۴۵ ساله: توده متراکم و بی‌شکل نزدیک ریشه‌ها اما جدا از آن‌ها (پیکان)، با نمای ادنتوما سازگار؛ به گفته منبع تصویر، تأیید بافت‌شناسی ندارد. تصویر: Hellerhoff، Wikimedia Commons؛ مجوز CC BY-SA 3.0.

اندازه ادنتوما، نهفتگی و مسیر گوبرناکولار

Liu و همکاران داده CBCT ۸۷,۵۹۰ بیمار را بررسی کردند و رابطه فضایی ادنتوما با مسیر گوبرناکولار، عرض فولیکول و اثر بر دندان‌های مجاور را سنجیدند. بر حسب رابطه فضایی ادنتوما و مسیر گوبرناکولار، تفاوت معناداری در سن، دندانی، محل، قطر، عرض فولیکول، نهفتگی، باقی‌ماندن و خمیدگی ریشه دندان‌های مجاور دیده شد.[۴]

> «در مقایسه با ادنتوماهای بدون نهفتگی، ادنتوماهای همراه با نهفتگی در همه جهات قطر بیشتری داشتند.»
>
> “Compared to the odontomas without impaction, those with impaction had larger diameter ($p < 0.05$ in all directions).”
>
> — Liu و همکاران، Oral Dis 2024[۴]

نکات کاربردی برای رادیولوژیست

- در کودک با تأخیر رویش یا دندان شیری باقی‌مانده، به‌ویژه در قدام فک، ادنتوما را در نظر داشته باشید.[۱، ۳]
- در CBCT، محل باکولینگوال، ابعاد ضایعه، رابطه با مسیر گوبرناکولار و موقعیت دندان نهفته را گزارش کنید.[۲، ۴]
- به فولیکول اطراف ضایعه و احتمال کیست همراه، به‌ویژه در بیماران مسن‌تر، توجه کنید.[۱، ۴]
- نوع کامپاند و کمپلکس را بر پایه نما توصیف کنید، اما تشخیص نهایی با بافت‌شناسی است.[۱، ۲]

جدول جمع‌بندی نکات

نکات کلیدی ادنتوما در رادیوگرافی و CBCT

محور	نکته کلیدی
انواع	کامپاند ۷۱٫۴ درصد؛ کمپلکس ۲۶٫۶ درصد
سن	میانه ۱۴ سال؛ بیشتر در دهه دوم
محل	کامپاند در قدام؛ کمپلکس در خلف
اثر بر رویش	دندان نهفته در ۷۶٫۹ درصد بیماران CBCT
اندازه	قطر بیشتر در موارد همراه با نهفتگی
CBCT	محل سه‌بعدی، ابعاد و رابطه با مسیر گوبرناکولار

منبع: جمع‌بندی تحریریه بر پایه منابع فهرست‌شده در همین مقاله.

پرسش‌های متداول

ادنتوما چیست؟

ضایعه‌ای هامارتومی و یکی از دو تومور ادنتوژنیک شایع فک که به دو نوع کامپاند و کمپلکس تقسیم می‌شود.[۱]

ادنتوما بیشتر در چه سنی تشخیص داده می‌شود؟

در مجموعه ۲۴۲ موردی، میانه سنی ۱۴ سال بود و ۵۷/۴ درصد در دهه دوم زندگی بودند.[۱]

تفاوت محل ادنتومای کامپاند و کمپلکس چیست؟

کامپاند بیشتر در قدام فک و مندیبل و کمپلکس بیشتر در خلف فک و ماگزیلا دیده شد.[۱]

ادنتوما چه اثری بر رویش دندان دارد؟

نهفتگی دندان شایع‌ترین یافته همراه است؛ در CBCT دندان نهفته در ۷۶/۹ درصد بیماران دیده شد.[۱،۲]

آیا اندازه ادنتوما با نهفتگی ارتباط دارد؟

بله؛ ادنتوماهای همراه با نهفتگی در همه جهات قطر بیشتری داشتند.[۴]

چرا CBCT در ادنتوما مفید است؟

CBCT نمایش سه‌بعدی با رزولوشن بالا از مورفولوژی ضایعه و رابطه آن با دندان‌های مجاور فراهم می‌کند.[۲]

جمع‌بندی

ادنتوما ضایعه‌ای شایع در کودکان و نوجوانان است که بیشتر با نهفتگی یا تأخیر رویش دندان مجاور شناخته می‌شود. نوع کامپاند در قدام فک و نوع کمپلکس در خلف فک شایع‌تر است. CBCT با نمایش سه‌بعدی محل، ابعاد و رابطه ضایعه با مسیر گوبرناکولار و دندان نهفته به برنامه‌ریزی درمان کمک می‌کند، هرچند سامانه‌های زیرگروه‌بندی سه‌بعدی هنوز به اعتبارسنجی بالینی بیشتری نیاز دارند.

مطالعه مرتبط در دانشنامه

- دندان‌های اضافی و مزیودنس: تعیین موقعیت با CBCT
- ضایعات خوش‌خیم فک: ویژگی‌های رادیوگرافیک و تشخیص افتراقی
- نیش نهفته ماگزیلا: پانورامیک یا CBCT
- آژنزی دندان (هیپودنشیا) در پانورامیک
- دیسپلازی استخوانی‌سمانی (COD) در CBCT
- طبقه‌بندی ضایعات فک با هوش مصنوعی

منابع

شماره‌های بالانویس در متن به همین فهرست پیوند دارند؛ هر منبع با شناسه DOI یا نشانی رسمی ناشر قابل بررسی است.

1. DeColibus KA, Rasner DS, Okhuaihesuyi O, Owosho AA. Clinicoradiopathologic Analysis of Odontomas: A Retrospective Study of 242 Cases. Dent J (Basel). 2023;11(11):253. DOI PubMed PMC

2. Li M, Wang G. Three-dimensional imaging characteristics of odontomas using cone-beam computed tomography: a clinical retrospective study. BMC Oral Health. 2026;26(1):2143. DOI PubMed PMC

3. Cheng FC, Yu-Fong Chang J, Chen MH, Chen YC, Chen HY, Wang YL, et al. Radiographic characteristics of odontomas in patients in the National Taiwan University Children's Hospital. J Dent Sci. 2023;18(1):392-399. DOI PubMed PMC

4. Liu S, Lin Z, Wen S, Teng Y, Xie K, Huang Y. Epidemiological and CBCT characterizations of odontomas: A retrospective study of 87,590 subjects. Oral Dis. 2024;30(7):4585-4597. DOI PubMed

---

درباره نویسنده: تیم تحریریه علمی چاوش طب آذین

این مقاله را تیم تحریریه علمی چاوش طب آذین بر پایه منابع داوری‌شده و بیانیه‌های رسمی فهرست‌شده تهیه کرده است؛ ادعای بازبینی بالینی مستقل ندارد و جایگزین قضاوت متخصص نیست. آخرین به‌روزرسانی: ۵ آذر ۱۴۰۵.