دانشنامه علمی چاوش طب آذین · chavoshteb.ir · به‌روزرسانی ۳۰ آبان ۱۴۰۵

سینوزیت ادنتوژنیک در CBCT: معیارهای تشخیص، ضایعه پری‌اپیکال و ضخیم‌شدگی مخاط سینوس

سینوزیت ادنتوژنیک با سینوزیت غیردندانی متفاوت است: تأیید سینوزیت با متخصص گوش و حلق و بینی و تأیید پاتولوژی دندانی با معاینه و تصویربرداری دندانی است. ضایعه پری‌اپیکال شانس ضخیم‌شدگی مخاط را ۲٫۴۳ برابر و شانس سینوزیت ادنتوژنیک را ۱٫۷۷ برابر می‌کند و CBCT نقش کلیدی در نمایش رابطه ریشه و سینوس دارد.

نکات کلیدی این مقاله

- در اجماع بین‌المللی با ۱۷ متخصص از ۸ کشور، ۳۶ عبارت از ۳۷ عبارت بالینی به اجماع رسید.[۱]
- ضایعه پری‌اپیکال با ضخیم‌شدگی مخاط سینوس (OR ۲٫۴۳) و سینوزیت ادنتوژنیک (OR ۱٫۷۷) همراه بود.[۳]
- در ۴۰۰ CBCT بیمار، بیماری سینوس در ۸۵٫۹ درصد سینوس‌های ماگزیلاری دیده شد.[۴]
- ضخیم‌شدگی موضعی مخاط با ضایعه پری‌اپیکال ارتباط داشت (OR ۳٫۰۹).[۴]
- تأیید سینوزیت با یافته‌های آندوسکوپی بینی و تأیید پاتولوژی دندانی با معاینه بالینی و تصویربرداری دندانی است.[۱]

سینوزیت ادنتوژنیک از رینوسینوزیت غیردندانی متمایز است و تشخیص آن اغلب به همکاری چندرشته‌ای میان متخصصان گوش و حلق و بینی و دندانپزشکی نیاز دارد.[۱] CBCT نمایی سه‌بعدی و با وضوح بالا از مجموعه دندان، استخوان و سینوس ماگزیلاری فراهم می‌کند و درک رابطه فضایی اپکس ریشه و ضایعات پری‌اپیکال با سینوس را بهبود می‌دهد.[۲] این مقاله شواهد تشخیص سینوزیت ادنتوژنیک با CBCT را برای رادیولوژیست دهان و فک مرور می‌کند.

فهرست مطالب

1. سینوزیت ادنتوژنیک و نقش تصویربرداری
2. اجماع بین‌المللی تشخیص
3. ارتباط ضایعه پری‌اپیکال با تغییرات سینوس
4. نکات گزارش CBCT

5. جدول جمع‌بندی نکات
6. پرسش‌های متداول
7. جمع‌بندی
8. مطالعه مرتبط در دانشنامه
9. منابع

سینوزیت ادنتوژنیک و نقش تصویربرداری

Zhang و همکاران در مرور نقادانه نتیجه گرفتند استفاده از CBCT همراه با مزایای سایر مدالیته‌ها و تفسیر صحیح تصویر برای افزایش دقت تشخیص سینوزیت ادنتوژنیک و کاهش خطر تشخیص ازدست‌رفته یا نادرست ضروری است و رویه‌های استاندارد معاینه تصویری برای ثبات و پایایی تشخیص اهمیت دارد.[۲]

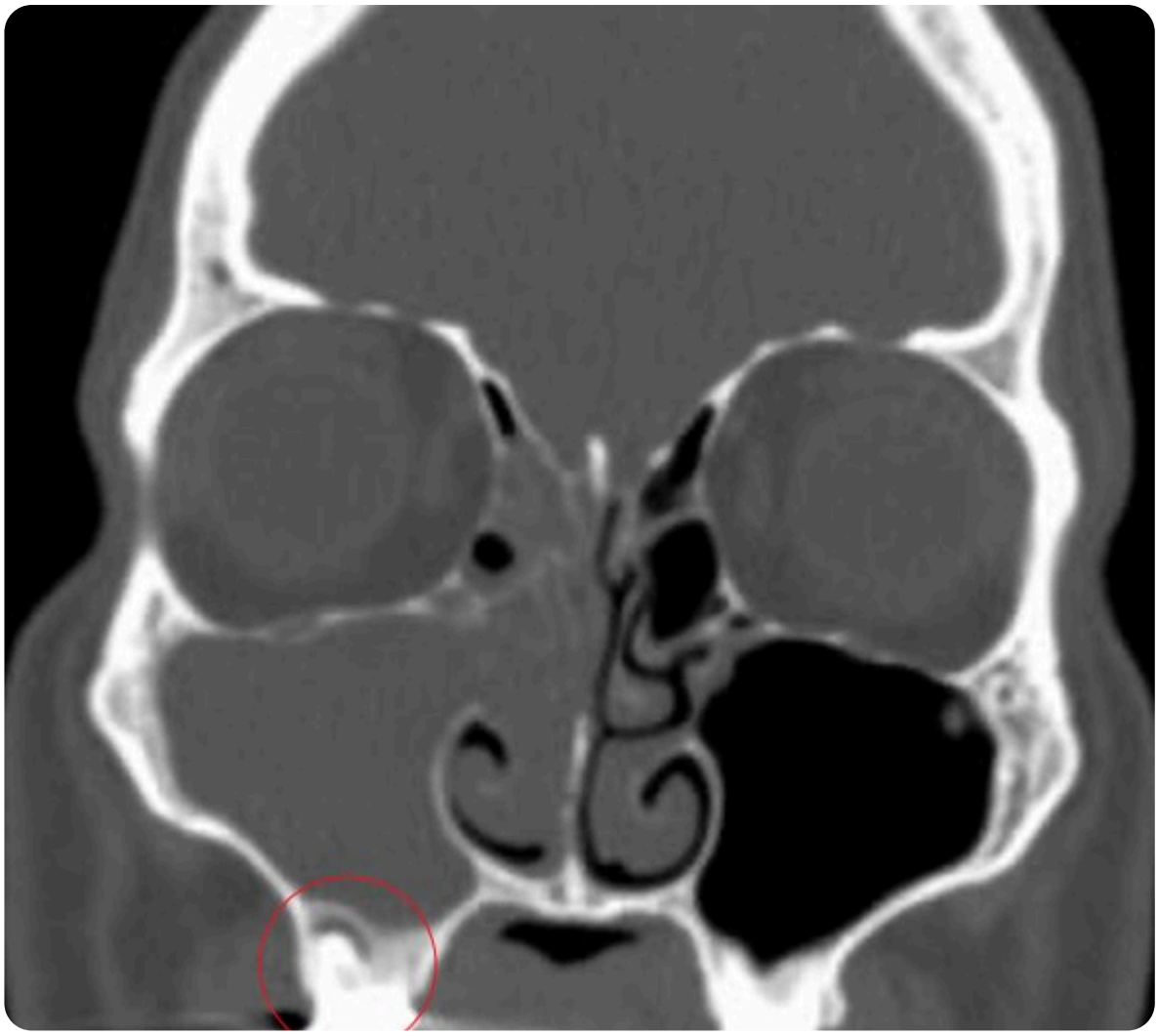

CT کرونال در بیمار مبتلا به سینوزیت ادنتوژنیک: کدورت کامل سینوس ماگزیلاری و اتموئید قدامی راست با درگیری واحد استیومئاتال؛ دایره، رادیولوسنسی پری‌اپیکال مولر اول ماگزیلا را نشان می‌دهد. تصویر: Wikimedia Commons ،Ryanlittltemd؛ مجوز CC BY-SA 4.0، با برش و تغییر اندازه.

اجماع بین‌المللی تشخیص

Craig و همکاران با روش دلفی اصلاح‌شده، پانلی از ۱۷ متخصص از ۸ کشور (۸ متخصص گوش و حلق و بینی و ۹ متخصص دندانپزشکی) تشکیل دادند. از ۳۷ عبارت بالینی، ۳۶ عبارت به اجماع یا اجماع قوی رسید. بر پایه این اجماع، متخصص گوش و حلق و بینی سینوزیت را عمدتاً بر پایه یافته‌های آندوسکوپی چرک، ادم یا پولیپ در مئاتوس میانی تأیید می‌کند و دندانپزشک پاتولوژی دندانی را با معاینه بالینی و تصویربرداری دندانی تأیید می‌کند.[1]

> «مهم‌تر آنکه هم دندانپزشکان و هم متخصصان گوش و حلق و بینی باید بر پایه برخی ویژگی‌های بالینی به سینوزیت ادنتوژنیک مشکوک شوند و بیماران را برای تأیید بیماری به متخصص مناسب ارجاع دهند.»
>
> “Importantly, both dental providers and otolaryngologists should suspect ODS based on certain clinical features, and refer patients to appropriate providers for disease confirmation.”

— Craig و همکاران، Int Forum Allergy Rhinol 2021[1]

اجزای تشخیص سینوزیت ادنتوژنیک در اجماع بین‌المللی

جزء	مسئول اصلی	مبنای تأیید
شک به سینوزیت ادنتوژنیک	دندانپزشک و متخصص گوش و حلق و بینی	ویژگی‌های بالینی و میکروبیولوژیک
تأیید سینوزیت	متخصص گوش و حلق و بینی	آندوسکوپی: چرک، ادم یا پولیپ مئاتوس میانی
تأیید پاتولوژی دندانی	دندانپزشک	معاینه بالینی و تصویربرداری دندانی
همکاری	هر دو	ارجاع به متخصص مناسب

منبع: Craig و همکاران، Int Forum Allergy Rhinol 2021.

ارتباط ضایعه پری‌اپیکال با تغییرات سینوس

شواهد فراتحلیل

Peñarrocha-Oltra و همکاران ۲۱ مطالعه را در مرور کیفی و ۶ مطالعه را در فراتحلیل وارد کردند. ضایعه پری‌اپیکال به‌طور معنادار با ضخیم‌شدگی مخاط سینوس (OR برابر ۲٫۴۳) و با سینوزیت ادنتوژنیک ماگزیلاری (OR برابر ۱٫۷۷) همراه بود و بیماری پریودنتال نیز با ضخیم‌شدگی مخاط ارتباط داشت. قطعیت شواهد متوسط ارزیابی شد.[3]

«وجود ضایعه پری‌اپیکال احتمال ضخیم‌شدگی مخاط سینوس و سینوزیت ادنتوژنیک ماگزیلاری را به ترتیب تا ۲٫۴ و ۱٫۷ برابر افزایش می‌دهد.»

“The presence of PALs increases the probability of TSM and OMS up to 2.4-fold and 1.7-fold respectively.”

— Peñarrocha-Oltra و همکاران، Med Oral Patol Oral Cir Bucal 2020[3]

یافته‌های CBCT در ۴۰۰ بیمار

Nascimento و همکاران ۴۰۰ CBCT بیمار با بیماری سینوس را بررسی کردند. بیماری سینوس در ۸۵٫۹ درصد سینوس‌های ماگزیلاری دیده شد؛ شایع‌ترین یافته ضخیم‌شدگی منتشر مخاط (۶۵٫۲ درصد) و پس از آن ضخیم‌شدگی موضعی (۲۴٫۸ درصد)، سینوزیت (۶٫۴ درصد) و کیست احتباسی (۳٫۶ درصد) بود. ضخیم‌شدگی منتشر با جنس مرد و تحلیل استخوان پریودنتال و ضخیم‌شدگی موضعی با ضایعه پری‌اپیکال (OR برابر ۳٫۰۹) و رابطه نزدیک آناتومیک دندان و کف سینوس (OR برابر ۲٫۷۷) ارتباط داشت.[۴]

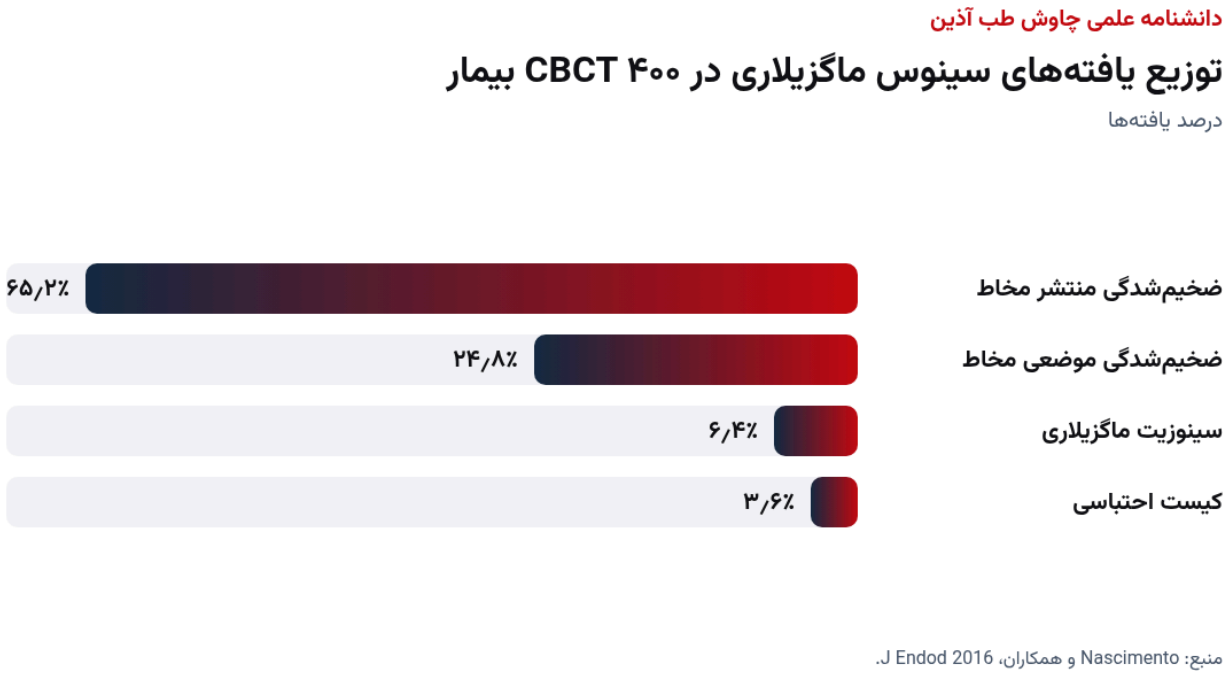

توزیع یافته‌های سینوس ماگزیلاری در ۴۰۰ CBCT بیمار؛ نمودار تحریریه.

> «تأکید می‌کنیم که تصویربرداری CBCT روشی مناسب برای ارزیابی یافته‌های سینوس ماگزیلاری و شرایط ادنتوژنیک مرتبط با آن‌هاست.»
>
> “We emphasize that CBCT imaging is an appropriate method for evaluating the maxillary sinus findings and their associated odontogenic conditions.”
>
> — Nascimento و همکاران، J Endod 2016[۴]

ارتباط شرایط ادنتوژنیک با تغییرات سینوس

ارتباط	نسبت شانس	منبع

ارتباط	نسبت شانس	منبع
ضایعه پری‌اپیکال و ضخیم‌شدگی مخاط	۲٫۴۳	فراتحلیل Peñarrocha-Oltra
ضایعه پری‌اپیکال و سینوزیت ادنتوژنیک	۱٫۷۷	فراتحلیل Peñarrocha-Oltra
ضایعه پری‌اپیکال و ضخیم‌شدگی موضعی	۳٫۰۹	Nascimento
رابطه نزدیک دندان و کف سینوس با ضخیم‌شدگی موضعی	۲٫۷۷	Nascimento
جنس مرد و ضخیم‌شدگی منتشر	۱٫۴۵	Nascimento

منبع: Peñarrocha-Oltra 2020؛ Nascimento 2016.

نکات گزارش CBCT

برداشت تحریریه از این شواهد:[۲]، [۱]، [۳]، [۴]

- در هر CBCT که سینوس ماگزیلاری را شامل می‌شود، دندان‌های خلفی بالا را از نظر ضایعه پری‌اپیکال، درمان ریشه ناکافی و تحلیل استخوان پریودنتال بررسی کنید.[۴]، [۳]
- ضخیم‌شدگی موضعی مخاط در مجاورت ریشه دارای ضایعه پری‌اپیکال را به‌عنوان یافته مرتبط با منشأ دندانی گزارش کنید.[۴]
- رابطه فضایی اپکس ریشه و کف سینوس را توصیف کنید.[۲]، [۴]
- تشخیص قطعی سینوزیت با یافته‌های بالینی و آندوسکوپی است؛ گزارش رادیولوژیک باید ارجاع چندرشته‌ای را تسهیل کند.[۱]

جدول جمع‌بندی نکات

نکات کاربردی سینوزیت ادنتوژنیک

محور	نکته کلیدی

محور	نکته کلیدی
اجماع	۳۶ از ۳۷ عبارت؛ همکاری چندرشته‌ای
ضایعه پری‌اپیکال	OR ۲٫۴۳ برای ضخیم‌شدگی مخاط
سینوزیت ادنتوژنیک	OR ۱٫۷۷
ضخیم‌شدگی موضعی	مرتبط با ضایعه پری‌اپیکال؛ OR ۳٫۰۹
شیوع یافته	بیماری سینوس در ۸۵٫۹ درصد سینوس‌ها
CBCT	نمایش سه‌بعدی رابطه ریشه و سینوس

منبع: جمع‌بندی تحریریه بر پایه منابع فهرست‌شده در همین مقاله.

پرسش‌های متداول

سینوزیت ادنتوژنیک چه تفاوتی با سینوزیت معمولی دارد؟

منشأ دندانی دارد و تشخیص آن همکاری چندرشته‌ای می‌طلبد.[۱]

چه کسی سینوزیت ادنتوژنیک را تأیید می‌کند؟

متخصص گوش و حلق و بینی سینوزیت را و دندانپزشک پاتولوژی دندانی را تأیید می‌کند.[۱]

ضایعه پری‌اپیکال چقدر خطر را افزایش می‌دهد؟

شانس ضخیم‌شدگی مخاط ۲٫۴۳ و سینوزیت ۱٫۷۷ برابر می‌شود.[۳]

شایع‌ترین یافته سینوس در CBCT چیست؟

ضخیم‌شدگی منتشر مخاط با ۶۵٫۲ درصد.[۴]

کدام یافته با ضایعه پری‌اپیکال مرتبط است؟

ضخیم‌شدگی موضعی مخاط با OR برابر ۳٫۰۹.[۴]

چرا CBCT در این تشخیص مهم است؟

رابطه سه‌بعدی اپکس ریشه و ضایعه را با سینوس نشان می‌دهد.[۲]

جمع‌بندی

سینوزیت ادنتوژنیک موجودیتی جدا از سینوزیت غیردندانی است و تشخیص آن به همکاری متخصص گوش و حلق و بینی و دندانپزشک نیاز دارد. ضایعه پری‌اپیکال شانس ضخیم‌شدگی مخاط و سینوزیت را افزایش می‌دهد و ضخیم‌شدگی موضعی مخاط نشانه مهمی از منشأ دندانی است. CBCT با نمایش سه‌بعدی رابطه ریشه و سینوس، پایه گزارش ساختاریافته و ارجاع به‌موقع را فراهم می‌کند.

مطالعه مرتبط در دانشنامه

- سینوس ماگزیلاری در CBCT دندانی
- تصویربرداری اندودانتیکس از پری‌اپیکال تا CBCT
- مسئولیت تفسیر کل حجم CBCT
- استئومیلیت فک و استئورادیونکروز
- ارزیابی استخوان پیوندی پس از سینوس لیفت
- یافته‌های اتفاقی در رادیوگرافی پانورامیک

منابع

شماره‌های بالانویس در متن به همین فهرست پیوند دارند؛ هر منبع با شناسه DOI یا نشانی رسمی ناشر قابل بررسی است.

1. Craig JR, Poetker DM, Aksoy U, Allevi F, Biglioli F, Cha BY, et al. Diagnosing odontogenic sinusitis: An international multidisciplinary consensus statement. Int Forum Allergy Rhinol. 2021;11(8):1235-1248. DOI PubMed

2. Zhang J, Liu L, Yang L, Wang J, Tan X, Huang D. Diagnosis of Odontogenic Maxillary Sinusitis by Cone-beam Computed Tomography: A Critical Review. J Endod. 2023;49(11):1445-1456. DOI PubMed

3. Peñarrocha-Oltra S, Soto-Peñaloza D, Bagán-Debón L, Bagan JV, Peñarrocha-Oltra D. Association between maxillary sinus pathology and odontogenic lesions in patients evaluated by cone beam

computed tomography. A systematic review and meta-analysis. Med Oral Patol Oral Cir Bucal. 2020;25(1):e34-e48. DOI PubMed PMC

4. Nascimento EH, Pontual ML, Pontual AA, Freitas DQ, Perez DE, Ramos-Perez FM. Association between Odontogenic Conditions and Maxillary Sinus Disease: A Study Using Cone-beam Computed Tomography. J Endod. 2016;42(10):1509-15. DOI PubMed

---

درباره نویسنده: تیم تحریریه علمی چاوش طب آذین

این مقاله را تیم تحریریه علمی چاوش طب آذین بر پایه منابع داوری‌شده و بیانیه‌های رسمی فهرست‌شده تهیه کرده است؛ ادعای بازبینی بالینی مستقل ندارد و جایگزین قضاوت متخصص نیست. آخرین به‌روزرسانی: ۳۰ آبان ۱۴۰۵.