دانشنامه علمی چاوش طب آذین · chavoshteb.ir · به‌روزرسانی ۲۳ آبان ۱۴۰۵

رادیوگرافی اکلوزال: تکنیک‌ها، کاربردهای تشخیصی و جایگاه آن در کنار پانورامیک و CBCT

رادیوگرافی اکلوزال هنوز یک نمای داخل دهانی کم‌هزینه و کاربردی است: در کشف سنگ غدد زیرفکی حساسیت و ویژگی ۸۰ تا ۱۰۰ درصد گزارش شده و در کنار پانورامیک، با پارالاکس عمودی ۷۶٪ نیش‌های نهفته را درست موقعیت‌یابی کرده است. محدودیت اصلی آن نیش‌های باکالی و ارزیابی تحلیل ریشه است که CBCT در آن دقیق‌تر است.

نکات کلیدی این مقاله

- در کشف سنگ غدد زیرفکی، حساسیت و ویژگی اکلوزال و پانورامیک همگی بین ۸۰ تا ۱۰۰ درصد بود و توافق مشاهده‌گران در اکلوزال بیشتر بود.[۱]
- پارالاکس عمودی با پانورامیک و اکلوزال قدامی ماگزیلا ۷۶٪ نیش‌های نهفته را درست موقعیت‌یابی کرد؛ روش بزرگنمایی ۶۶٪.[۲]
- تقریباً ۹۰٪ نیش‌های پالاتالی با هر دو روش شناسایی شدند، ولی کمتر از نیمی از نیش‌های باکالی با پارالاکس.[۲]
- اکلوزال و پری‌اپیکال ویژگی و ارزش اخباری مثبت بالاتری از پانورامیک داشتند، اما CBCT دقیق‌ترین روش برای موقعیت و تحلیل ریشه بود.[۳]
- در کودکان، هر تصویر باید فردی توجیه و طبق اصل ALADAIP بهینه شود.[۴]

در رادیوگرافی اکلوزال، گیرنده بزرگ داخل دهانی میان سطوح اکلوزال دندان‌ها قرار می‌گیرد و پرتو از بالا یا پایین به آن تابانده می‌شود. این نما بخش بزرگ‌تری از قوس دندانی، کف دهان یا کام را نسبت به پری‌اپیکال نشان می‌دهد و برخلاف پانورامیک، وضوح یک تصویر داخل دهانی را دارد. با گسترش CBCT، جایگاه اکلوزال کمتر دیده می‌شود، اما شواهد نشان می‌دهد این نما هنوز در چند اندیکاسیون مشخص پاسخ تشخیصی کافی می‌دهد.[۱، ۲]

فهرست مطالب

1. رادیوگرافی اکلوزال و نماهای اصلی آن

2. کاربرد رادیوگرافی اکلوزال در سنگ غدد بزاقی
3. موقعیت‌یابی نیش نهفته با پارالاکس عمودی
4. اکلوزال در تروما و دندانپزشکی کودکان
5. محدودیت‌ها و مرز اندیکاسیون با CBCT
6. جدول جمع‌بندی نکات
7. پرسش‌های متداول
8. جمع‌بندی
9. مطالعه مرتبط در دانشنامه
10. منابع

رادیوگرافی اکلوزال و نماهای اصلی آن

رادیوگرافی اکلوزال با گیرنده‌ای بزرگ‌تر از گیرنده پری‌اپیکال انجام می‌شود که بیمار آن را میان دندان‌ها نگه می‌دارد. دو خانواده اصلی نما وجود دارد: نمای توپوگرافیک که پرتو با زاویه نسبت به گیرنده تابانده می‌شود و تصویری شبیه پری‌اپیکال بزرگ از قوس می‌دهد، و نمای کراس‌سکشنال یا عمود بر گیرنده که برای مندیبل، مقطعی از کف دهان و صفحات کورتیکال باکال و لینگوال ایجاد می‌کند.

این ویژگی کراس‌سکشنال، اکلوزال مندیبل را برای دیدن اجسام رادیواپک کف دهان و گسترش باکولینگوالی ضایعات مفید می‌کند. نمای توپوگرافیک قدامی ماگزیلا نیز به‌عنوان یکی از دو تصویر روش پارالاکس عمودی برای موقعیت‌یابی دندان‌های نهفته به کار می‌رود.[۲]

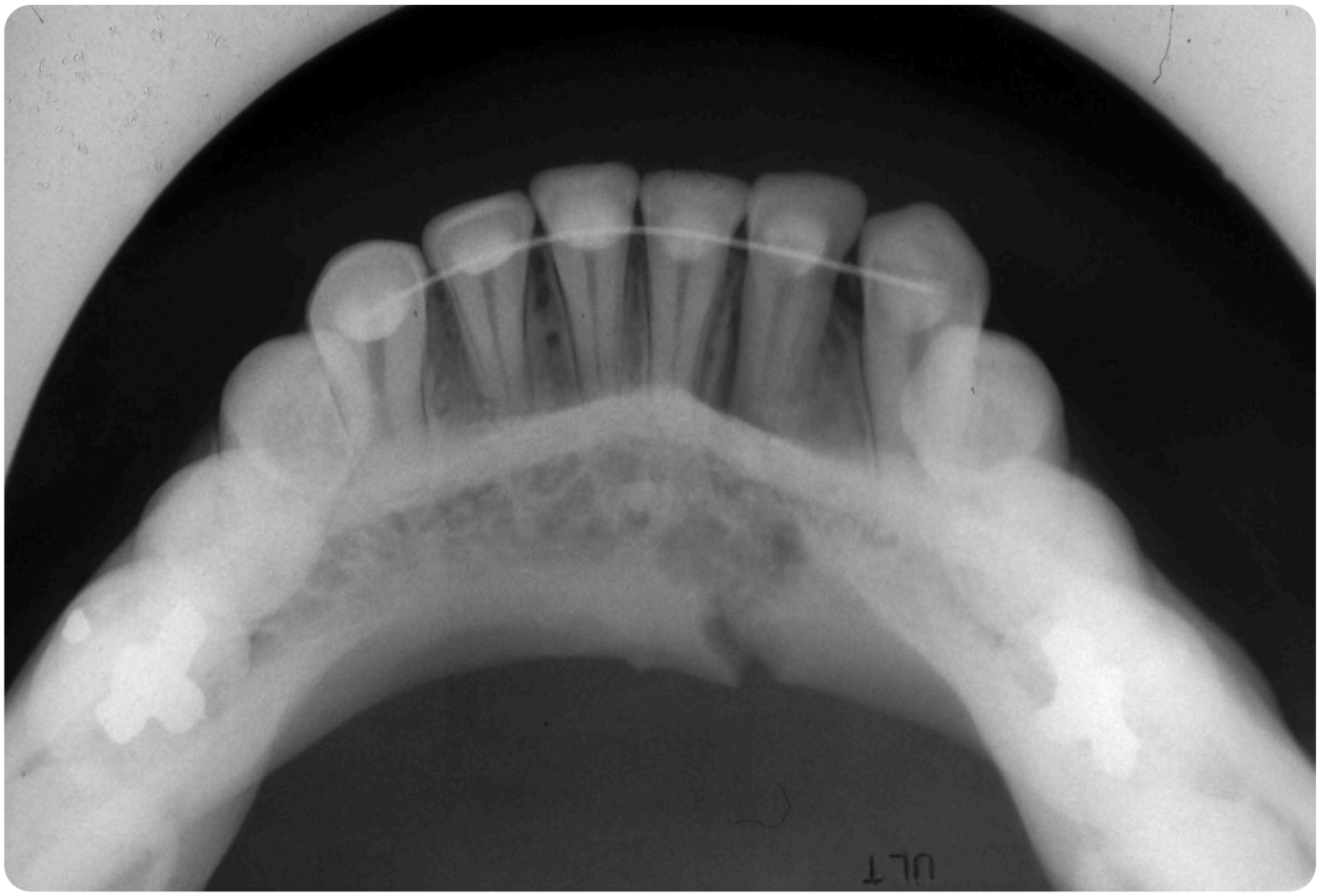

نمای اکلوزال مندیبل با شکستگی ناحیه پاراسمفیز. تصویر: Coronation Dental Specialty Group، Wikimedia Commons؛ مجوز CC BY 3.0، با تغییر اندازه.

تفاوت با پری‌اپیکال و پانورامیک

پری‌اپیکال ناحیه محدودی را با جزئیات بالا نشان می‌دهد؛ پانورامیک کل فکین را با وضوح کمتر و بزرگنمایی و اعوجاج متغیر می‌پوشاند. اکلوزال میان این دو قرار می‌گیرد: میدان دید وسیع‌تر از پری‌اپیکال و هندسه داخل دهانی که از لایه کانونی پانورامیک مستقل است.

مقایسه نماهای رایج در رادیوگرافی اکلوزال

نما	هندسه پرتو	آنچه بهتر دیده می‌شود
اکلوزال توپوگرافیک قدامی ماگزیلا	پرتو زاویه‌دار از بالا	دندان‌های قدامی، نهفتگی و تصویر دوم پارالاکس عمودی
اکلوزال کراس‌سکشنال مندیبل	پرتو عمود بر گیرنده از زیر چانه	کف دهان، سنگ مجرای زیرفکی و کورتکس باکال و لینگوال

نما	هندسه پرتو	آنچه بهتر دیده می‌شود
اکلوزال توپوگرافیک مندیبل	پرتو زاویه‌دار از جلو و پایین	ناحیه قدامی مندیبل و شکستگی‌های پاراسمفیز

منبع: جمع‌بندی تحریریه از هندسه نماها؛ کاربردها با منابع شماره‌دار متن پشتیبانی شده‌اند.

کاربرد رادیوگرافی اکلوزال در سنگ غدد بزاقی

Kim و همکاران پانورامیک و اکلوزال ۴۰ بیمار، شامل ۲۰ مورد سنگ زیرفکی تأییدشده با CT و ۲۰ شاهد، را با سه مشاهده‌گر با سطح تجربه متفاوت ارزیابی کردند. حساسیت و ویژگی هر دو روش بین ۸۰ تا ۱۰۰ درصد بود؛ کمترین حساسیت و ویژگی ثبت‌شده ۸۲٫۶٪ و ۸۰٪ بود.[۱]

توافق درون و میان مشاهده‌گران در اکلوزال بیشتر از پانورامیک بود، هرچند پانورامیک دقت کلی بالاتری نشان داد.

نتیجه‌گیری نویسندگان این بود که هر دو تکنیک پیش از CT ارزش بررسی دارند.[۱]

> «هر دو تکنیک رادیوگرافی پانورامیک و اکلوزال عملکرد تشخیصی رضایت‌بخشی نشان دادند و باید پیش از استفاده از CT برای کشف سنگ‌های زیرفکی در نظر گرفته شوند.»
>
> “Both panoramic and occlusal radiographic techniques displayed satisfactory diagnostic performance and should be considered before using a CT scan to detect submandibular sialoliths.”
>
> — Kim و همکاران، Imaging Sci Dent 2016[۱]

موقعیت‌یابی نیش نهفته با پارالاکس عمودی

Mason و همکاران دو روش را در بیماران با نیش نهفته ماگزیلا مقایسه کردند: پارالاکس عمودی با یک پانورامیک و یک اکلوزال قدامی ماگزیلا، و روش بزرگنمایی با یک پانورامیک. معیار مرجع، موقعیت واقعی دندان هنگام جراحی بود. پارالاکس عمودی ۷۶٪ و بزرگنمایی ۶۶٪ نیش‌ها را درست موقعیت‌یابی کرد؛ تفاوت معنادار نبود و تغییرپذیری میان شش مشاهده‌گر زیاد بود.[۲]

دانشنامه علمی چاوش طب آذین

موقعیت‌یابی نیش نهفته ماگزیلا با روش‌های دوبعدی

درصد موقعیت‌یابی درست در مقایسه با یافته جراحی



منبع: Mason C و همکاران، Eur J Orthod 2001;23(1):25-34.

موفقیت موقعیت‌یابی نیش نهفته بر حسب روش؛ نمودار تحریریه بر پایه Mason و همکاران (۲۰۰۱).

نکته کلیدی، تفاوت نیش‌های پالاتالی و باکالی است: نزدیک ۹۰٪ نیش‌های پالاتالی با هر دو روش شناسایی شدند، اما کمتر از نیمی از نیش‌های باکالی با پارالاکس و تنها یک مورد از هر ده نیش باکالی با بزرگنمایی. نویسندگان توصیه کردند اگر نیش در پانورامیک باکالی به نظر برسد و قابل لمس نباشد، نماهای بیشتری توجیه دارد.[۲]

مقایسه با CBCT

Tsolakis و همکاران در ۲۰ بیمار، پری‌اپیکال، اکلوزال، پانورامیک و CBCT را مقایسه کردند. پانورامیک در کشف تحلیل ریشه و موقعیت دندان حساس‌تر بود، اما اکلوزال و پری‌اپیکال ویژگی و ارزش اخباری مثبت بالاتری داشتند. در CBCT که معیار مرجع بود، هیچ اختلافی میان سه ارتودنتیست دیده نشد و نویسندگان CBCT را دقیق‌ترین روش برای موقعیت‌یابی دندان نهفته و تحلیل ریشه دندان مجاور دانستند.[۳]

عملکرد روش‌های تصویربرداری در موقعیت‌یابی نیش نهفته ماگزیلا

روش	یافته اصلی	منبع
پارالاکس عمودی (پانورامیک و اکلوزال)	۷۶٪ موقعیت‌یابی درست؛ ضعف در نیش‌های باکالی	Mason ۲۰۰۱
بزرگنمایی در پانورامیک	۶۶٪ موقعیت‌یابی درست؛ یک از ده نیش باکالی	Mason ۲۰۰۱

روش	یافته اصلی	منبع
اکلوزال و پری‌اپیکال	ویژگی و ارزش اخباری مثبت بالاتر از پانورامیک	Tsolakis ۲۰۱۸
CBCT	معیار مرجع؛ بدون اختلاف میان مشاهده‌گران	Tsolakis ۲۰۱۸

منبع: Mason و همکاران، Eur J Orthod 2001؛ Tsolakis و همکاران، Am J Orthod Dentofacial Orthop 2018.

اکلوزال در تروما و دندانپزشکی کودکان

راهنمای ۲۰۲۰ انجمن بین‌المللی تروماتولوژی دندان (IADT) هدف خود را ارائه اطلاعات برای مراقبت فوری آسیب‌های تروماتیک دندان اعلام می‌کند و تأکید دارد توصیه‌ها باید با ارزیابی دقیق شرایط بالینی و قضاوت درمانگر به کار روند.[۵] برداشت تحریریه: انتخاب نمای رادیوگرافیک، از جمله اکلوزال، در هر آسیب باید بر پایه نوع آسیب و سن بیمار باشد.

سند سیاستی آکادمی اروپایی دندانپزشکی کودکان (EAPD) تصریح می‌کند شواهد درباره اثربخشی آزمون‌های رادیوگرافیک در جمعیت جوان وجود ندارد یا ضعیف است؛ بنابراین توجیه فردی و بهینه‌سازی تصویر طبق اصل ALADAIP الزامی است.[۴] برداشت تحریریه: در کودکی که همکاری محدودی برای پری‌اپیکال دارد، اکلوزال قدامی گاهی گزینه عملی‌تری است، اما این انتخاب باید بر پایه پرسش بالینی مشخص باشد.

محدودیت‌ها و مرز اندیکاسیون با CBCT

اکلوزال یک تصویر دوبعدی است و هم‌پوشانی ساختارها، وابستگی به هندسه پرتو و تغییرپذیری تفسیر را دارد. شواهد نیش نهفته نشان می‌دهد تشخیص با روش‌های متداول ذهنی‌تر از CBCT است.[۳] در مقابل، وقتی پرسش بالینی ساده است، مانند وجود یا نبود سنگ رادیواپک در مجرای زیرفکی، اکلوزال می‌تواند پیش از تصویربرداری مقطعی پاسخ دهد.[۱]

جدول جمع‌بندی نکات

نکات کاربردی رادیوگرافی اکلوزال

محور	نکته کلیدی
سنگ زیرفکی	حساسیت و ویژگی ۸۰ تا ۱۰۰ درصد

محور	نکته کلیدی
نیش نهفته	پارالاکس عمودی ۷۶٪ موقعیت‌یابی درست
نیش باکالی	نقطه ضعف روش‌های دوبعدی
تحلیل ریشه	CBCT دقیق‌ترین روش
کودکان	توجیه فردی و اصل ALADAIP

منبع: جمع‌بندی تحریریه بر پایه منابع فهرست‌شده در همین مقاله.

پرسش‌های متداول

رادیوگرافی اکلوزال برای چه مواردی هنوز کاربرد دارد؟

برای بررسی سنگ‌های رادیواپک کف دهان، موقعیت‌یابی اولیه دندان نهفته با پارالاکس عمودی و برخی ارزیابی‌های تروما و کودکان، وقتی پرسش بالینی مشخص است.[۱، ۲]

دقت اکلوزال در کشف سنگ زیرفکی چقدر است؟

در یک مطالعه با تأیید CT، حساسیت و ویژگی اکلوزال و پانورامیک بین ۸۰ تا ۱۰۰ درصد بود.[۱]

پارالاکس عمودی چگونه انجام می‌شود؟

با مقایسه موقعیت دندان در یک پانورامیک و یک اکلوزال قدامی ماگزیلا که با زاویه عمودی متفاوت گرفته شده‌اند.[۲]

چرا نیش‌های باکالی سخت‌تر موقعیت‌یابی می‌شوند؟

در مطالعه Mason کمتر از نیمی از نیش‌های باکالی با پارالاکس و یک از ده با بزرگنمایی شناسایی شد.[۲]

چه زمانی CBCT به جای اکلوزال لازم است؟

وقتی موقعیت دقیق سه‌بعدی یا تحلیل ریشه دندان مجاور اهمیت دارد؛ CBCT در این موارد دقیق‌ترین روش بود.[۳]

در کودکان چه اصلی برای تجویز اکلوزال رعایت می‌شود؟

توجیه فردی و بهینه‌سازی طبق اصل ALADAIP، یعنی کمترین دوز قابل قبول تشخیصی متناسب با اندیکاسیون و بیمار.[۴]

جمع‌بندی

رادیوگرافی اکلوزال ابزاری قدیمی اما هنوز کاربردی است. در کشف سنگ غدد زیرفکی عملکرد تشخیصی رضایت‌بخش دارد و در کنار پانورامیک، موقعیت‌یابی اولیه نیش نهفته را ممکن می‌کند. ضعف آن در نیش‌های باکالی و ارزیابی تحلیل ریشه، مرز اندیکاسیون با CBCT را مشخص می‌کند. انتخاب آن باید بر پایه پرسش بالینی، توجیه فردی و بهینه‌سازی دوز باشد.

مطالعه مرتبط در دانشنامه

- رادیوگرافی بایت‌وینگ: تکنیک و اندیکاسیون
- نیش نهفته ماگزیلا: پانورامیک یا CBCT
- رادیولوژی دندان کودکان و گایدلاین‌ها
- آشکارسازهای دیجیتال داخل دهانی CCD، CMOS و PSP
- تصویربرداری پاتولوژی فک و صورت
- توجیه تصویربرداری در دهان و فک

منابع

شماره‌های بالانویس در متن به همین فهرست پیوند دارند؛ هر منبع با شناسه DOI یا نشانی رسمی ناشر قابل بررسی است.

Kim JH, Aoki EM, Cortes AR, Abdala-Júnior R, Asaumi J, Arita ES. Comparison of the diagnostic performance of panoramic and occlusal radiographs in detecting submandibular sialoliths. Imaging Sci Dent. 2016;46(2):87-92. DOI PubMed متن کامل PMC

Mason C, Papadakou P, Roberts GJ. The radiographic localization of impacted maxillary canines: a comparison of methods. Eur J Orthod. 2001;23(1):25-34. DOI PubMed

Tsolakis AI, Kalavritinos M, Bitsanis E, Sanoudos M, Benetou V, Alexiou K, et al. Reliability of different radiographic methods for the localization of displaced maxillary canines. Am J Orthod Dentofacial Orthop. 2018;153(2):308-314. DOI PubMed

Kühnisch J, Anttonen V, Duggal MS, Spyridonos ML, Rajasekharan S, Sobczak M, et al. Best clinical practice guidance for prescribing dental radiographs in children and adolescents: an EAPD policy document. Eur Arch Paediatr Dent. 2020;21(4):375-386. DOI PubMed

Levin L, Day PF, Hicks L, O'Connell A, Fouad AF, Bourguignon C, et al. International Association of Dental Traumatology guidelines for the management of traumatic dental injuries: General introduction. Dent

Traumatol. 2020;36(4):309-313. DOI PubMed

درباره نویسنده: تیم تحریریه علمی چاوش طب آذین

این مقاله را تیم تحریریه علمی چاوش طب آذین بر پایه منابع داوری‌شده و بیانیه‌های رسمی فهرست‌شده تهیه کرده است؛ ادعای بازبینی بالینی مستقل ندارد و جایگزین قضاوت متخصص نیست. آخرین به‌روزرسانی: ۲۳ آبان ۱۴۰۵.