دانشنامه علمی چاوش طب آذین · chavoshteb.ir · به‌روزرسانی ۲۸ آبان ۱۴۰۵

# آسیب ژنتیکی سلول‌های مخاط دهان پس از رادیوگرافی دندانی: شواهد میکرونوکلئوس

میکرونوکلئوس در سلول‌های اپیتلیال دهان، در فراتحلیل ۱۸ مطالعه پس از تابش اشعه ایکس دندانی افزایش معنی‌دار اما کوچکی نشان داد (تفاوت میانگین استانداردشده ۰٫۳۰)، در حالی که فراتحلیل دیگری روی ۱۰ مطالعه پانورامیک ارتباطی نیافت. در کودکان پس از CBCT افزایش در روز دهم دیده شد اما پس از یک ماه معنی‌دار نبود.

**نکات کلیدی این مقاله**

- فراتحلیل ۱۸ مطالعه افزایش معنی‌دار میکرونوکلئوس پس از تابش را نشان داد (SMD ۰٫۳۰).[۱]
- فراتحلیل ۱۰ مطالعه پانورامیک در بزرگسالان ارتباطی میان میکرونوکلئوس و پانورامیک نیافت.[۶]
- در ۱۸ کودک ۹ تا ۱۲ ساله، میکرونوکلئوس ۱۰ روز پس از CBCT افزایش یافت اما پس از یک ماه تفاوت معنی‌دار نبود.[۳]
- در ۹۸ نفر با دوز تجمعی مخاط ۰٫۱۸ تا ۳٫۵۴ میلی‌گری، زیر ۱ میلی‌گری تفاوت معنی‌داری در میکرونوکلئوس دیده نشد.[۲]
- این شواهد بر لزوم توجیه بالینی پیش از تجویز CBCT تأکید دارند.[۳، ۵]

با وجود کاهش دوز در سامانه‌های دیجیتال، اثر اشعه ایکس بر سلول‌های مخاط دهان همچنان محل بحث است.[۱] آزمون میکرونوکلئوس در سلول‌های جداشده مخاط گونه روشی غیرتهاجمی برای پایش اثر ژنوتوکسیک است و در کنار آن، تغییرات هسته‌ای دژنراتیو مانند پیکنوز، کاریولیز و کاریورکسی به‌عنوان شاخص سمیت سلولی شمارش می‌شوند.[۲، ۳] این مقاله شواهد میکرونوکلئوس پس از رادیوگرافی پانورامیک و CBCT و پیامد آن برای اصل توجیه را مرور می‌کند.

**فهرست مطالب**

1. میکرونوکلئوس چیست و چگونه سنجیده می‌شود؟
2. شواهد فراتحلیل‌ها
3. مطالعات CBCT

4. تفسیر شواهد و پیامد برای اصل توجیه
5. جدول جمع‌بندی نکات
6. پرسش‌های متداول
7. جمع‌بندی
8. مطالعه مرتبط در دانشنامه
9. منابع

## میکرونوکلئوس چیست و چگونه سنجیده می‌شود؟

میکرونوکلئوس هسته کوچک جداگانه‌ای در سیتوپلاسم است که نشانه آسیب کروموزومی است. در مطالعات تصویربرداری دندانی، سلول‌های مخاط گونه پیش از تابش و حدود ۱۰ روز پس از آن با اسپاتول جمع‌آوری، با روش فولگن و فست‌گرین یا پاپانیکولائو رنگ‌آمیزی و زیر میکروسکوپ نوری شمارش می‌شوند.[۲، ۴، ۵]

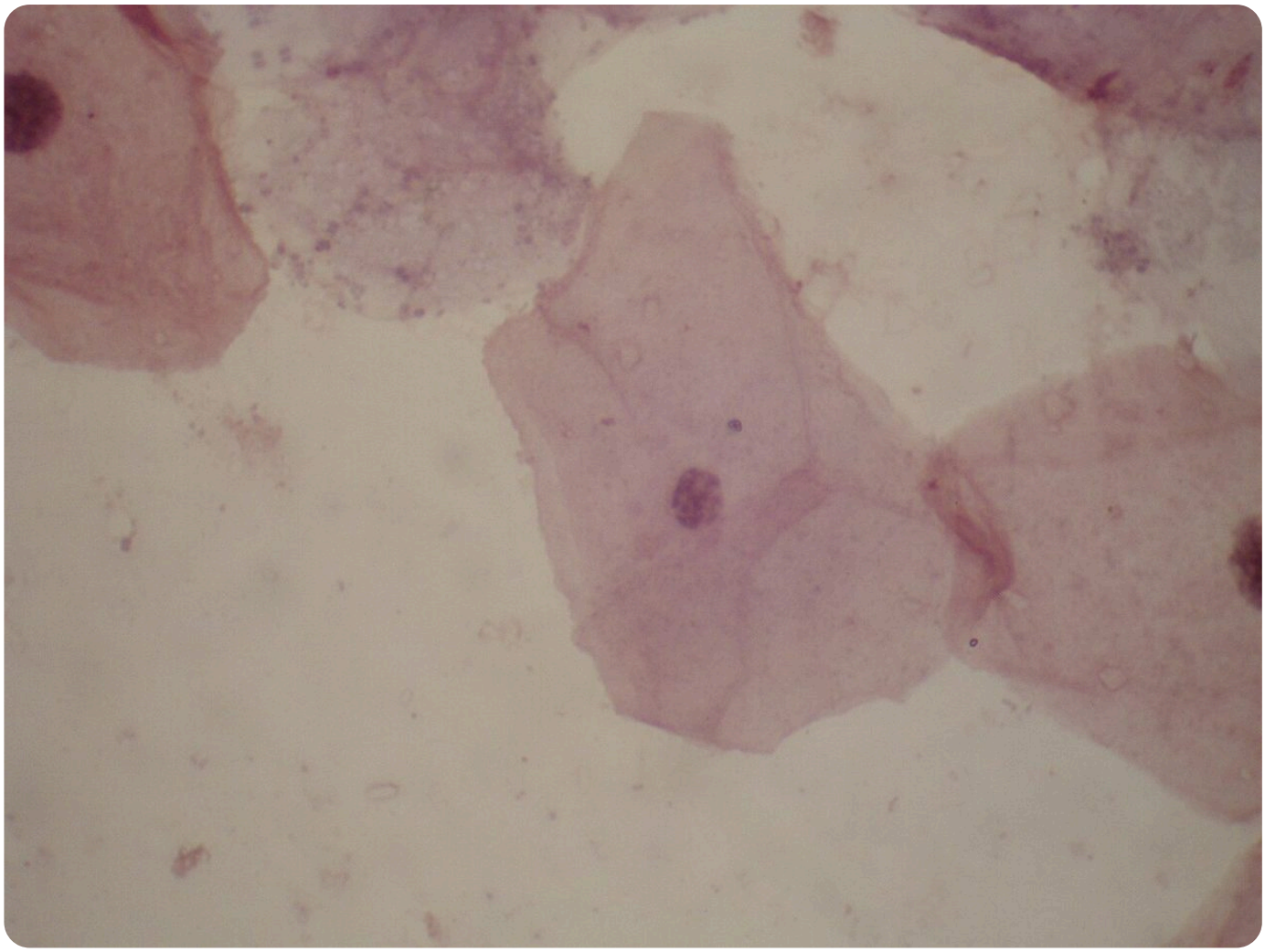

سلول اپیتلیال مخاط باکال با میکرونوکلئوس (رنگ‌آمیزی استو-ارسئین و فست‌گرین)؛ شمارش این سلول‌ها پایه آزمون میکرونوکلئوس در مطالعات رادیوگرافی دندانی است. تصویر: Dr. Shikha Jaggi، Wikimedia Commons؛ مجوز CC BY-SA 4.0، با برش و تغییر اندازه.

## شواهد فراتحلیل‌ها

### فراتحلیل ۲۰۲۶

Wang و همکاران ۱۸ مطالعه را وارد کردند که ۱۶ مطالعه بر پانورامیک و ۲ مطالعه بر ترکیب CBCT و سفالومتری جانبی متمرکز بودند. فراتحلیل افزایش معنی‌دار فراوانی میکرونوکلئوس پس از تابش را تأیید کرد (تفاوت میانگین استانداردشده ۰٫۳۰، فاصله اطمینان ۰٫۰۷ تا ۰٫۵۲)، اما همبستگی با سن ضعیف و غیرمعنی‌دار بود (۲ برابر ۰٫۱۴۹).[۱]

> «تابش اشعه ایکس آسیب ژنوتوکسیک قابل اندازه‌گیری در سلول‌های اپیتلیال دهان ایجاد می‌کند، هرچند اثرات مرتبط با سن قطعی نیست.»
>
> “X-ray exposure induces measurable genotoxic damage in oral epithelial cells, though age-related effects remain inconclusive.”

— Wang و همکاران، Dentomaxillofac Radiol 2026[۱]

### فراتحلیل ۲۰۲۱ درباره پانورامیک

De Souza و همکاران ۱۰ مطالعه بالینی در بزرگسالان را بررسی کردند؛ ۲ مطالعه کیفیت قوی، ۴ مطالعه متوسط و ۴ مطالعه ضعیف داشتند. نتایج متناقض بود و فراتحلیل پاسخ منفی برای جهش‌زایی در سلول‌های دهان پس از پانورامیک نشان داد.[۶]

> «در مجموع، این مرور نتوانست ارتباط میان فراوانی میکرونوکلئوس و رادیوگرافی پانورامیک را نشان دهد.»
>
> “Taken together, this review failed to demonstrate the association between micronucleus frequency and panoramic X-ray.”
>
> — De Souza و همکاران، Anticancer Res 2021[۶]

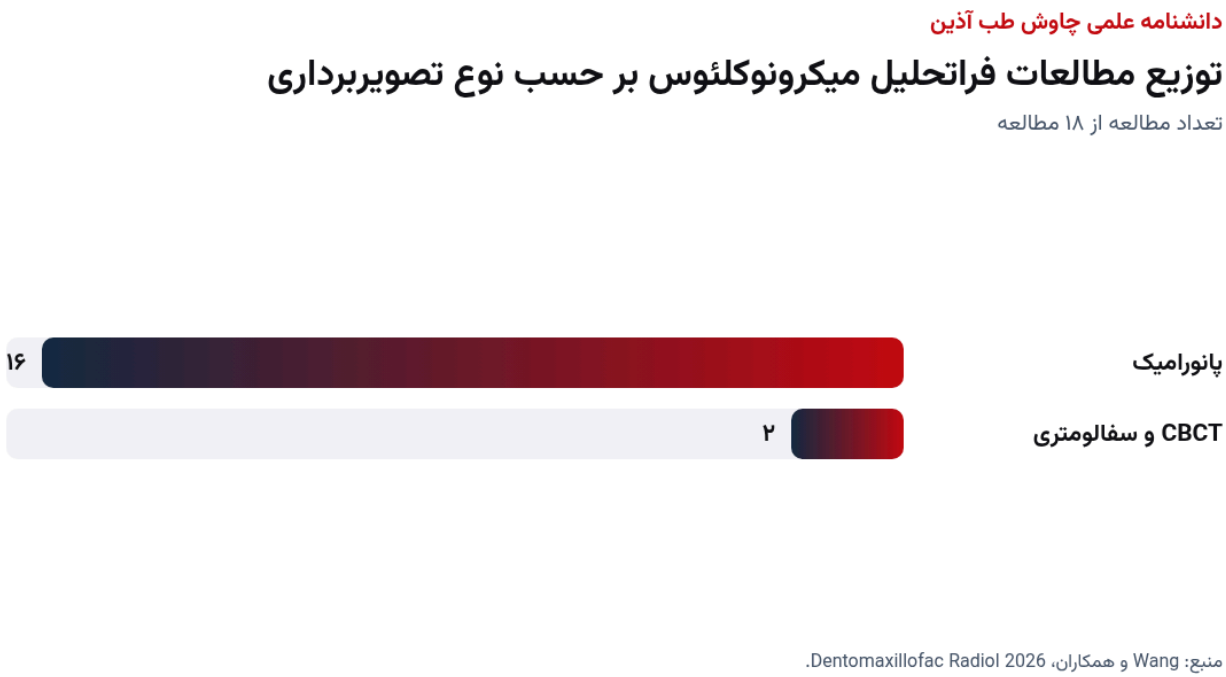


توزیع مطالعات فراتحلیل (۲۰۲۶) Wang بر حسب نوع تصویربرداری؛ نمودار تحریریه.

### مقایسه دو فراتحلیل میکرونوکلئوس

| ویژگی | Wang ۲۰۲۶ | De Souza ۲۰۲۱ |
|---|---|---|

| ویژگی | Wang ۲۰۲۶ | De Souza ۲۰۲۱ |
|---|---|---|
| **تعداد مطالعه** | ۱۸ | ۱۰ |
| **نوع تصویربرداری** | ۱۶ پانورامیک، ۲ CBCT و سفالومتری | پانورامیک |
| **جمعیت** | افراد سالم | بزرگسالان |
| **نتیجه** | افزایش معنی‌دار، SMD ۰٫۳۰ | بدون ارتباط معنی‌دار |

منبع: Wang 2026؛ De Souza 2021.

## مطالعات CBCT

### کودکان

Altoukhi و همکاران در ۱۸ کودک سالم ۹ تا ۱۲ ساله نشان دادند که درصد میکرونوکلئوس و تغییرات سمیت سلولی ۱۰ روز پس از CBCT به‌طور معنی‌دار افزایش یافت، اما پس از یک ماه تفاوت معنی‌داری در میکرونوکلئوس دیده نشد و تنها کاریولیز معنی‌دار باقی ماند.[۳]

### بزرگسالان و مقایسه سنی

Da Fonte و همکاران در ۲۹ بزرگسال، افزایش معنی‌دار سلول‌های میکرونوکلئوس‌دار را هم در CBCT جزئی و هم در CBCT کامل با تکنیک الحاق تصاویر گزارش کردند.[۴] Bakr و همکاران در ۴۰ بیمار، افزایش معنی‌دار میکرونوکلئوس را در هر دو گروه کمتر و بیشتر از ۱۸ سال یافتند؛ تفاوت دو گروه معنی‌دار نبود، اما سمیت سلولی در گروه جوان‌تر آشکارتر بود.[۵]

### رابطه با دوز

Li و همکاران در ۹۸ نفر با دوز جذبی تجمعی مخاط گونه ۰٫۱۸ تا ۳٫۵۴ میلی‌گری، افزایش معنی‌دار سلول‌های میکرونوکلئوس‌دار را پس از مجموعه رادیوگرافی‌ها گزارش کردند. در بیماران با دوز کمتر از ۱ میلی‌گری تفاوت معنی‌داری جز در کاریولیز دیده نشد و میان دوز تجمعی و نرخ تغییر همبستگی ضعیف وجود داشت (ρ برابر ۰٫۲۵).[۲]

> «فراوانی سلول‌های میکرونوکلئوس‌دار در مخاط گونه ممکن است پس از انجام مجموعه‌ای از رادیوگرافی‌های دندانی شامل یک معاینه CBCT افزایش یابد.»

> “The frequency of micronuclei cells in buccal mucosa may be increased when a series of dental radiographs including a CBCT examination was performed.”
>
> — Li و همکاران، Sci Rep 2018[۲]

**مطالعات CBCT و میکرونوکلئوس**

| مطالعه | نمونه | یافته |
|---|---|---|
| **Altoukhi ۲۰۲۱** | ۱۸ کودک ۹ تا ۱۲ ساله | افزایش در روز دهم، غیرمعنی‌دار پس از یک ماه |
| **Da Fonte ۲۰۱۸** | ۲۹ بزرگسال | افزایش در CBCT جزئی و کامل |
| **Li ۲۰۱۸** | ۹۸ نفر، ۰٫۱۸ تا ۳٫۵۴ میلی‌گری | زیر ۱ میلی‌گری غیرمعنی‌دار |
| **Bakr ۲۰۲۵** | ۴۰ بیمار، دو گروه سنی | افزایش در هر دو گروه |

منبع: مطالعات فهرست‌شده در همین مقاله.

## تفسیر شواهد و پیامد برای اصل توجیه

برداشت تحریریه از این شواهد:[۱، ۶، ۳، ۲]

- میکرونوکلئوس شاخص زیستی آسیب ژنتیکی است و افزایش موقت آن به‌تنهایی معادل خطر سرطان نیست؛ برآورد خطر سرطان بر داده‌های اپیدمیولوژیک تکیه دارد.[۱]
- ناهمگونی مطالعات و نتایج متناقض فراتحلیل‌ها، نتیجه‌گیری قطعی درباره پانورامیک را دشوار می‌کند.[۶، ۱]
- شواهد CBCT، به‌ویژه در کودکان، بر تجویز فقط در صورت ضرورت و رعایت اصل ALARA تأکید دارد.[۳، ۱، ۵]
- محدود کردن میدان دید و تعداد تصاویر، دوز تجمعی مخاط را کاهش می‌دهد؛ در مطالعه Li، دوزهای کمتر از ۱ میلی‌گری با تغییر معنی‌دار میکرونوکلئوس همراه نبودند.[۲]

## جدول جمع‌بندی نکات

**نکات کاربردی شواهد میکرونوکلئوس پس از رادیوگرافی دندانی**

| محور | نکته کلیدی |
|---|---|
| **فراتحلیل ۲۰۲۶** | افزایش کوچک، SMD ۰٫۳۰ |
| **پانورامیک** | شواهد متناقض |
| **CBCT در کودکان** | افزایش موقت در روز دهم |
| **دوز** | زیر ۱ میلی‌گری بدون تغییر معنی‌دار |
| **سن** | همبستگی ضعیف و غیرمعنی‌دار |
| **پیامد** | توجیه بالینی و اصل ALARA |

منبع: جمع‌بندی تحریریه بر پایه منابع فهرست‌شده در همین مقاله.

## پرسش‌های متداول

### آیا رادیوگرافی پانورامیک میکرونوکلئوس را افزایش می‌دهد؟

شواهد متناقض است؛ یک فراتحلیل ارتباطی نیافت و فراتحلیل دیگر افزایش کوچکی را برای مجموعه مطالعات نشان داد.[۱، ۶]

### اثر CBCT بر سلول‌های مخاط کودکان چیست؟

افزایش میکرونوکلئوس در روز دهم که پس از یک ماه معنی‌دار نبود.[۳]

### آیا دوز اهمیت دارد؟

زیر ۱ میلی‌گری تفاوت معنی‌دار در میکرونوکلئوس دیده نشد و همبستگی ضعیفی با دوز تجمعی وجود داشت.[۲]

### آیا سن بر میکرونوکلئوس اثر دارد؟

همبستگی با سن ضعیف و غیرمعنی‌دار بود؛ اما سمیت سلولی در گروه جوان‌تر آشکارتر گزارش شد.[۱، ۵]

### نمونه‌برداری چگونه انجام می‌شود؟

سلول‌های مخاط گونه پیش از تابش و حدود ۱۰ روز بعد با اسپاتول جمع‌آوری و رنگ‌آمیزی می‌شوند.[۲، ۴]

### پیامد عملی این شواهد چیست؟

تجویز CBCT فقط در صورت ضرورت و رعایت اصل ALARA.[۱، ۳]

## جمع‌بندی

شواهد میکرونوکلئوس نشان می‌دهد که تابش اشعه ایکس دندانی، به‌ویژه CBCT، می‌تواند تغییرات ژنوتوکسیک و سیتوتوکسیک موقت در سلول‌های مخاط دهان ایجاد کند، هرچند نتایج درباره پانورامیک متناقض است و اندازه اثر کوچک است. این یافته‌ها به‌تنهایی خطر سرطان را تعیین نمی‌کنند، اما بر اهمیت توجیه بالینی، محدود کردن میدان دید و رعایت اصل ALARA، به‌ویژه در کودکان، تأکید دارند.

## مطالعه مرتبط در دانشنامه

- خطر سرطان ناشی از پرتو در تصویربرداری دندان
- از ALARA تا ALADAIP
- توجیه تصویربرداری در دهان و فک
- رادیولوژی دندان کودکان و گایدلاین‌ها
- ICRP 113 و حفاظت پرتویی در رادیولوژی دندان
- حفاظ بیمار: یقه تیروئید و پیش‌بند سربی

## منابع

شماره‌های بالانویس در متن به همین فهرست پیوند دارند؛ هر منبع با شناسه DOI یا نشانی رسمی ناشر قابل بررسی است.


1. Wang Y, Hassan R, Cai S, Ghazali L, Zin AABM, Yang S, et al. Micronucleus formation in oral mucosal cells following dental X-ray exposure: a systematic review and meta-analysis. Dentomaxillofac Radiol. 2026;55(3):235-251. DOI PubMed

2. Li G, Yang P, Hao S, Hu W, Liang C, Zou BS, et al. Buccal mucosa cell damage in individuals following dental X-ray examinations. Sci Rep. 2018;8(1):2509. DOI PubMed PMC

3. Altoukhi DH, Alaki S, El Ashiry E, Nassif O, Sabbahi D. Genotoxicity and cytotoxicity of cone beam computed tomography in children. BMC Oral Health. 2021;21(1):427. DOI PubMed PMC

4. da Fonte JB, Andrade TM, Albuquerque RL, de Melo MFB, Takeshita WM. Evidence of genotoxicity and cytotoxicity of X-rays in the oral mucosa epithelium of adults subjected to cone beam CT. Dentomaxillofac Radiol. 2018;47(2):20170160. DOI PubMed PMC

5. Bakr M, Ata F, Elmahdy AS, Mowafey B. Genotoxic and cytotoxic effects of cone beam computed tomography on exfoliated epithelial cells in different age groups. BMC Oral Health. 2025;25(1):1136. DOI PubMed PMC

6. DE Souza DV, Suarez Alpire ME, Malacarne IT, DE Castro GM, DE Barros Viana M, DA Silva RCB, et al. Does Panoramic X-ray Induce Cytogenetic Damage to Oral Cells? A Systematic Review With Meta-analysis. Anticancer Res. 2021;41(9):4203-4210. DOI PubMed

---

**درباره نویسنده: تیم تحریریه علمی چاوش طب آذین**

این مقاله را تیم تحریریه علمی چاوش طب آذین بر پایه منابع داوری‌شده و بیانیه‌های رسمی فهرست‌شده تهیه کرده است؛ ادعای بازبینی بالینی مستقل ندارد و جایگزین قضاوت متخصص نیست. آخرین به‌روزرسانی: ۲۸ آبان ۱۴۰۵.