دندان‌های اضافی و مزیودنس: تعیین موقعیت با CBCT و پیامد برای رویش دندان‌های دائمی

مزیودنس در بررسی ۲۰۰۳ اسکن CBCT شیوع ۵٫۰۴٪ داشت و اغلب نهفته، در تماس با انسیزورهای سانترال و در مجاورت کانال نازوپالاتین بود. در کودکان ۴ تا ۱۰ ساله، ۳۳٫۷٪ بیماران عارضه رویشی داشتند. CBCT با نشان دادن موقعیت سه‌بعدی و فاصله تا کورتکس به برنامه‌ریزی جراحی کمک می‌کند، اما تجویز آن باید فردی و توجیه‌شده باشد.

نکات کلیدی این مقاله

- در ۲۰۰۳ اسکن CBCT، شیوع مزیودنس ۵٫۰۴٪ و نسبت مرد به زن ۱٫۹ به ۱ بود.[۲]
- در ۷۶٫۲٪ موارد یک مزیودنس، در ۱۸٫۸٪ دو و در ۴٫۹٪ سه مزیودنس دیده شد.[۲]
- فاصله دندان اضافی نهفته تا کورتکس مجاور ۰ تا ۲٫۵ میلی‌متر با میانگین ۰٫۶۶ میلی‌متر بود.[۳]
- مزیودنس در ۳۳٫۷٪ کودکان ۴ تا ۱۰ ساله عارضه رویشی ایجاد کرد.[۴]
- رویش انسیزور نهفته پس از خارج کردن دندان اضافی به‌تنهایی ۵۷٫۶٪ و با کشش ارتودنسی ۹۶٫۹٪ بود.[۱]

دندان‌های اضافی، به‌ویژه مزیودنس در خط میانی ماگزیلا، از علل شناخته‌شده تأخیر یا عدم رویش انسیزورهای دائمی هستند.[۱] رادیوگرافی دوبعدی وجود دندان اضافی را نشان می‌دهد، اما موقعیت باکولینگوالی و ارتباط آن با ساختارهای مجاور را مشخص نمی‌کند. این مقاله شواهد CBCT درباره شیوع، موقعیت و عوارض مزیودنس و پیامد آن برای رویش دندان‌های دائمی را برای رادیولوژیست دهان و فک مرور می‌کند.[۲، ۳]

فهرست مطالب

1. مزیودنس و دندان‌های اضافی در یک نگاه
2. موقعیت‌یابی مزیودنس با CBCT
3. عوارض رویشی و تکامل انسیزورهای سانترال
4. رویش انسیزور نهفته پس از درمان

5. جدول جمع‌بندی نکات
6. پرسش‌های متداول
7. جمع‌بندی
8. مطالعه مرتبط در دانشنامه
9. منابع

مزیودنس و دندان‌های اضافی در یک نگاه

Goksel و همکاران ۵۰۰۰ اسکن CBCT را غربال کردند که ۲۰۰۳ اسکن معیارهای ورود را داشت. شیوع مزیودنس ۵٫۰۴٪ بود و در مردان با نسبت ۱٫۹ به ۱ بیشتر دیده شد. در ۱۰۱ بیمار، ۱۳۰ مزیودنس ماگزیلا شناسایی شد.[۲] این شیوع از یک بایگانی دانشکده دندانپزشکی به دست آمده و معرف جمعیت عمومی نیست.

Gurler و همکاران ۴۷ دندان اضافی نهفته را در ۳۴ بیمار بررسی کردند که ابتدا در پانورامیک دیده شده بودند. ۷۴٫۴٪ دندان‌ها در ناحیه قدامی و ۷۴٫۴٪ در ماگزیلا بودند و ۴۲٫۵٪ مزیودنس بودند. از نظر شکل، ۵۷٫۴٪ رودیمانتری، ۳۱٫۹٪ مکمل و ۱۰٫۷٪ ادونتوما بودند.[۳]

ویژگی‌های دندان‌های اضافی و مزیودنس در دو مطالعه CBCT

ویژگی	یافته	منبع
شیوع مزیودنس	۵٫۰۴٪ در ۲۰۰۳ اسکن	Goksel ۲۰۱۸
تعداد در هر بیمار	یک: ۷۶٫۲٪؛ دو: ۱۸٫۸٪؛ سه: ۴٫۹٪	Goksel ۲۰۱۸
سهم مزیودنس از دندان‌های اضافی نهفته	۴۲٫۵٪	Gurler ۲۰۱۷
شکل	رودیمانتری ۵۷٫۴٪؛ مکمل ۳۱٫۹٪؛ ادونتوما ۱۰٫۷٪	Gurler ۲۰۱۷
فاصله تا کورتکس	۰ تا ۲٫۵ میلی‌متر؛ میانگین ۰٫۶۶	Gurler ۲۰۱۷

منبع: Goksel و همکاران، J Oral Maxillofac Res 2018؛ Gurler و همکاران، J Istanb Univ Fac Dent 2017.

موقعیت‌یابی مزیودنس با CBCT

در مطالعه Goksel و همکاران، مزیودنس‌ها در سه صفحه طبقه‌بندی شدند. در صفحه فرونتال بیشتر میان خط وسط انسیزورهای سانترال، در صفحه ساژیتال نهفته و در تماس با انسیزورهای سانترال، و در صفحه آگزیال در قدام کانال نازوپالاتین و در تماس با آن قرار داشتند.[۲]

> «توموگرافی کامپیوتری با پرتو مخروطی در مقاطع چندصفحه‌ای اطلاعات دقیق‌تری درباره موقعیت، ساختارهای آناتومیک مجاور و یافته‌های موضعی همراه با مزیودنس فراهم می‌کند.»
>
> “Cone-beam computed tomography provides more detailed information about position, neighbouring anatomic structures, and local findings of the presence of mesiodentes in multiplanar sections.”
>
> — Goksel و همکاران، [۲] J Oral Maxillofac Res 2018

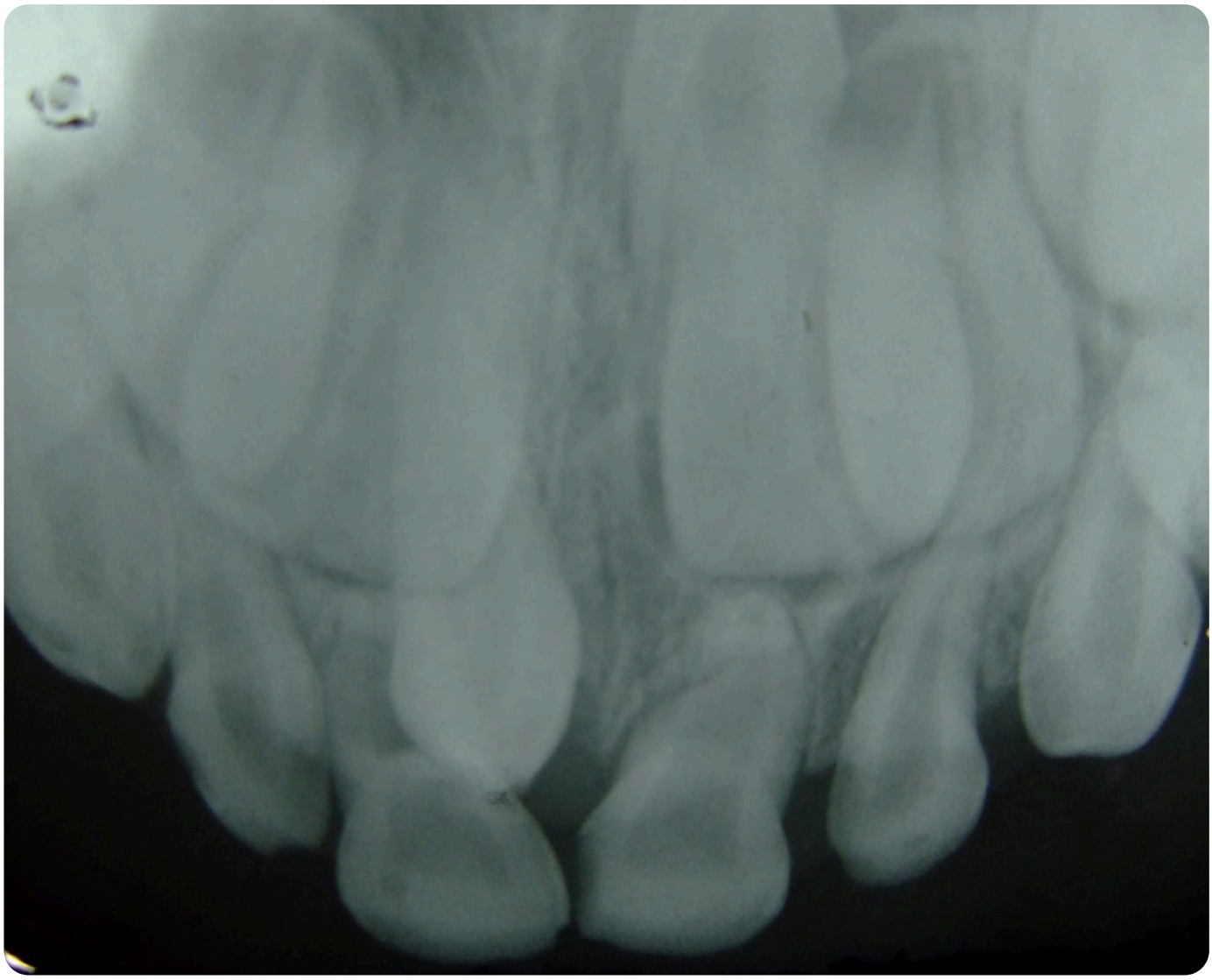

دو دندان اضافی در ناحیه پیش‌ماگزیلا؛ تصویر دوبعدی وجود دندان اضافی را نشان می‌دهد اما موقعیت باکولینگوالی آن را تعیین نمی‌کند. تصویر: Albert، Wikimedia Commons؛ مالکیت عمومی، با برش و تغییر اندازه.

فاصله تا کورتکس و برنامه‌ریزی جراحی

Gurler و همکاران کوتاه‌ترین فاصله دندان اضافی تا صفحه کورتیکال مجاور را ۰ تا ۲٫۵ میلی‌متر با میانگین ۰٫۶۶ میلی‌متر گزارش کردند. شایع‌ترین شکایت بالینی عدم رویش دندان‌های دائمی (۴۲٫۵٪) بود و همه دندان‌های اضافی با بی‌حسی موضعی خارج شدند.[۳]

> «دندان‌های اضافی نهفته معمولاً در مجاورت نزدیک استخوان کورتیکال قرار دارند. هرچند این امر ممکن است دسترسی جراحی را آسان کند، خطر آسیب به ساختارهای آناتومیک اطراف وجود دارد.»
>
> “Impacted supernumerary teeth are usually in close proximity to cortical bone. Although this may facilitate surgical access, there is a risk of damaging surrounding anatomical structures.”
>
> — Gurler و همکاران، J Istanb Univ Fac Dent 2017[۳]

عوارض رویشی و تکامل انسیزورهای سانترال

Kim و همکاران داده‌های CBCT و پانورامیک ۲۹۳ کودک ۴ تا ۱۰ ساله با ۳۸۳ دندان اضافی را بررسی کردند. مزیودنس در ۳۳٫۷٪ بیماران عارضه رویشی ایجاد کرده بود. این عوارض جز با موقعیت «درون قوس» با ویژگی سه‌بعدی دیگری ارتباط نداشت، اما با تأخیر تکامل انسیزورهای سانترال ارتباط معنادار داشت.[۴]

این یافته برای گزارش رادیولوژیک مهم است: مقایسه مرحله تکامل ریشه انسیزور سانترال با مرحله تکامل مولر اول دائمی، که در همین مطالعه انجام شد، می‌تواند نشانه خطر عارضه رویشی باشد.[۴]

رویش انسیزور نهفته پس از درمان

Seehra و همکاران در مرور سیستماتیک ۱۵ مطالعه با ۱۰۵۸ شرکت‌کننده (۶۸٫۹٪ پسر، میانگین سنی ۹٫۱ سال)، درصد رویش انسیزورهای نهفته ماگزیلا را پس از خارج کردن دندان اضافی بررسی کردند.[۱]



منبع: Seehra و همکاران، Am J Orthod Dentofacial Orthop 2023 (۱۵ مطالعه، قطعیت بسیار پایین تا پایین).

درصد رویش انسیزور نهفته بر حسب نوع مداخله؛ نمودار تحریریه بر پایه Seehra و همکاران (۲۰۲۳).

درصد رویش انسیزور نهفته بر حسب نوع مداخله

مداخله	درصد تجمعی رویش	بازه اطمینان ۹۵٪

مداخله	درصد تجمعی رویش	بازه اطمینان ۹۵٪
فقط خارج کردن دندان اضافی	۵۷٫۶٪	۴۷٫۸ تا ۶۷٫۰
خارج کردن همراه با ایجاد فضا	۸۲٫۴٪	۶۵٫۵ تا ۹۳٫۲
خارج کردن همراه با کشش ارتودنسی	۹۶٫۹٪	۸۳٫۸ تا ۹۹٫۹

منبع: Seehra و همکاران، Am J Orthod Dentofacial Orthop 2023.

احتمال رویش زمانی بیشتر بود که مانع در دوره دندانی شیری برداشته شود، دندان اضافی مخروطی باشد، انسیزور در موقعیت درست و در سطح یک‌سوم لثه‌ای باشد و تشکیل ریشه آن کامل نشده باشد (نسبت شانس ۹٫۰۲). تأخیر ۱۲ ماهه در خارج کردن دندان اضافی پس از زمان مورد انتظار رویش و انتظار بیش از ۶ ماه برای رویش خودبه‌خود با شانس کمتر رویش همراه بود.[۱]

> «با این حال، این یافته‌ها باید با احتیاط تفسیر شوند، زیرا قطعیت ما به دلیل سوگیری و ناهمگنی بسیار پایین تا پایین است.»
>
> “However, these findings should be viewed with caution as our certainty is very low to low because of bias and heterogeneity.”
>
> — Seehra و همکاران، Am J Orthod Dentofacial Orthop 2023[۱]

آنچه گزارش رادیولوژیک باید پوشش دهد

بر پایه این مطالعات، گزارش CBCT مزیودنس می‌تواند این موارد را در بر گیرد؛ فهرست زیر برداشت تحریریه است:[۲، ۳، ۴]

- تعداد، شکل و جهت دندان اضافی (عمودی یا وارونه) و نهفته یا رویش‌یافته بودن آن.[۲]
- موقعیت در سه صفحه و ارتباط با انسیزورهای سانترال و کانال نازوپالاتین.[۲]
- کوتاه‌ترین فاصله تا کورتکس باکال یا پالاتال برای انتخاب مسیر جراحی.[۳]
- مرحله تکامل ریشه انسیزور سانترال و نشانه‌های تأخیر تکامل.[۱، ۴]

در کودکان، حجم اسکن باید به ناحیه قدام ماگزیلا محدود شود و تصمیم به CBCT فقط وقتی گرفته شود که اطلاعات آن در طرح درمان اثر داشته باشد؛ این توصیه برداشت تحریریه از اصول عمومی توجیه است.

جدول جمع‌بندی نکات

نکات کاربردی تصویربرداری مزیودنس

محور	نکته کلیدی
شیوع	۵٫۰۴٪ در یک بایگانی CBCT
موقعیت	میان انسیزورها و قدام کانال نازوپالاتین
کورتکس	میانگین فاصله ۰٫۶۶ میلی‌متر
عوارض	عارضه رویشی در ۳۳٫۷٪ کودکان
درمان	رویش بیشتر با ایجاد فضا یا کشش ارتودنسی

منبع: جمع‌بندی تحریریه بر پایه منابع فهرست‌شده در همین مقاله.

پرسش‌های متداول

مزیودنس چقدر شایع است؟

در یک بایگانی ۲۰۰۳ اسکن CBCT شیوع آن ۵٫۰۴٪ و در مردان بیشتر بود.[۲]

مزیودنس معمولاً کجا قرار دارد؟

بیشتر میان انسیزورهای سانترال، نهفته و در تماس با آن‌ها و در قدام کانال نازوپالاتین.[۲]

آیا پانورامیک برای ارزیابی کافی است؟

پانورامیک وجود دندان اضافی را نشان می‌دهد، اما CBCT اطلاعات دقیق‌تری درباره موقعیت و ساختارهای مجاور در مقاطع چندصفحه‌ای می‌دهد.[۲، ۳]

مزیودنس چه عوارضی دارد؟

در کودکان ۴ تا ۱۰ ساله، ۳۳٫۷٪ بیماران عارضه رویشی داشتند و تأخیر تکامل انسیزور سانترال با این عوارض مرتبط بود.[۴]

پس از خارج کردن مزیودنس، انسیزور نهفته رویش می‌کند؟

به‌تنهایی در ۵۷٫۶٪، با ایجاد فضا در ۸۲٫۴٪ و با کشش ارتودنسی در ۹۶٫۹٪ موارد، با قطعیت شواهد پایین.[۱]

چرا فاصله تا کورتکس در گزارش مهم است؟

میانگین آن حدود ۰٫۶۶ میلی‌متر بود؛ این نزدیکی دسترسی جراحی را آسان می‌کند اما خطر آسیب به ساختارهای اطراف را نیز دارد.[۳]

جمع‌بندی

مزیودنس شایع‌ترین دندان اضافی قدام ماگزیلاست و در بخشی از کودکان رویش انسیزورهای دائمی را مختل می‌کند. CBCT موقعیت سه‌بعدی، ارتباط با انسیزورها و کانال نازوپالاتین و فاصله تا کورتکس را نشان می‌دهد و این اطلاعات برای زمان‌بندی و مسیر جراحی ارزشمند است. شواهد رویش پس از درمان قطعیت پایینی دارد، اما مداخله زودهنگام و همراهی ارتودنسی با نتایج بهتری همراه بوده است.

مطالعه مرتبط در دانشنامه

- رادیولوژی دندان کودکان و گایدلاین‌ها
- نیش نهفته ماگزیلا: پانورامیک یا CBCT
- رادیوگرافی اکلوزال: تکنیک‌ها و کاربردها
- واریاسیون‌های آناتومیک در CBCT
- توجیه تصویربرداری در دهان و فک
- حرکت بیمار کودک حین CBCT

منابع

شماره‌های بالانویس در متن به همین فهرست پیوند دارند؛ هر منبع با شناسه DOI یا نشانی رسمی ناشر قابل بررسی است.

1. Seehra J, Mortaja K, Wazwaz F, Papageorgiou SN, Newton JT, Cobourne MT. Interventions to facilitate the successful eruption of impacted maxillary incisor teeth due to the presence of a supernumerary: A systematic review and meta-analysis. Am J Orthod Dentofacial Orthop. 2023;163(5):594-608. DOI PubMed

2. Goksel S, Agirgol E, Karabas HC, Ozcan I. Evaluation of Prevalence and Positions of Mesiodens Using Cone-Beam Computed Tomography. J Oral Maxillofac Res. 2018;9(4):e1. DOI PubMed PMC

3. Gurler G, Delilbasi C, Delilbasi E. Investigation of impacted supernumerary teeth: a cone beam computed tomograph (cbct) study. J Istanb Univ Fac Dent. 2017;51(3):18-24. DOI PubMed PMC

4. Kim Y, Jeong T, Kim J, Shin J, Kim S. Effects of mesiodens on adjacent permanent teeth: a retrospective study in Korean children based on cone-beam computed tomography. Int J Paediatr Dent. 2018;28(2):161-169. DOI PubMed

---

درباره نویسنده: تیم تحریریه علمی چاوش طب آذین

این مقاله را تیم تحریریه علمی چاوش طب آذین بر پایه منابع داوری‌شده و بیانیه‌های رسمی فهرست‌شده تهیه کرده است؛ ادعای بازبینی بالینی مستقل ندارد و جایگزین قضاوت متخصص نیست. آخرین به‌روزرسانی: ۲۶ آبان ۱۴۰۵.