سینوس ماگزیلاری در CBCT دندانی: واریاسیون‌ها، یافته‌های مخاطی و ملاحظات پیش از سینوس لیفت

سینوس ماگزیلاری در CBCT دندانی تقریباً همیشه در حجم‌های خلفی ماگزیلا دیده می‌شود و یافته‌های آن شایع‌اند: سپتوم در ۳۳٫۲٪ سینوس‌ها و ۴۱٪ بیماران گزارش شده و فراوانی بیماری سینوس در مرورها از ۷٫۵٪ تا ۸۲٪ متغیر است. این دامنه بیش از هر چیز از نبود تعریف یکسان برای ضخیم‌شدگی پاتولوژیک مخاط ناشی می‌شود.

نکات کلیدی این مقاله

- در مرور ۲۳ مطالعه با ۱۱۹۷۱ بیمار، فراوانی بیماری سینوس ماگزیلاری از ۷٫۵٪ تا ۶۶٪ متغیر بود.[۲]
- مرور دیگری با ۲۲ مطالعه، دامنه ۱۴٫۳٪ تا ۸۲٪ را گزارش کرد و دیواره داخلی و کف سینوس را شایع‌ترین محل درگیری دانست.[۱]
- شیوع سپتوم سینوس در فراتحلیل ۳۳٫۲٪ به ازای هر سینوس و ۴۱٪ به ازای هر بیمار بود.[۳]
- شریان آلوئولار فوقانی خلفی در ۷۹٪ موارد در CBCT دیده شد و در ۶۴٪ داخل استخوان قرار داشت.[۴]
- هیچ اجماعی درباره آستانه‌ای که ضخیم‌شدگی مخاط را پاتولوژیک کند وجود ندارد.[۲]

پیش از سینوس لیفت و ایمپلنت در ماگزیلای خلفی، CBCT پرکاربردترین روش برای بررسی ارتفاع استخوان، دیواره‌ها و محتوای سینوس است. همین حجم، یافته‌های مخاطی و واریاسیون‌هایی را نشان می‌دهد که هم برای جراح و هم برای تفسیر کل حجم اهمیت دارند. این مقاله شواهد مرورهای سیستماتیک درباره سینوس ماگزیلاری در CBCT را با تمرکز بر فراوانی یافته‌ها و نکات گزارش‌نویسی جمع‌بندی می‌کند.[۱، ۲]

فهرست مطالب

1. سینوس ماگزیلاری در CBCT و اندیکاسیون‌های دندانی
2. واریاسیون‌های آناتومیک شایع
3. یافته‌های مخاطی و پاتولوژیک
4. گزارش ساختاریافته پیش از سینوس لیفت

5. جدول جمع‌بندی نکات
6. پرسش‌های متداول
7. جمع‌بندی
8. مطالعه مرتبط در دانشنامه
9. منابع

سینوس ماگزیلاری در CBCT و اندیکاسیون‌های دندانی

در مرور Vogiatzi و همکاران، اندیکاسیون اصلی CBCT در مطالعات واجد شرایط، برنامه‌ریزی ایمپلنت بود و بیشتر مطالعات از FOV کوچک استفاده کرده بودند. از ۲۲ مطالعه، ۲۰ مطالعه کوهورت گذشته‌نگر بودند.[۱]

Ata-Ali و همکاران نیز اندیکاسیون اصلی را بالا بردن کف سینوس و برنامه‌ریزی پیش از ایمپلنت دانستند، اما یادآوری کردند که این روش به‌طور فزاینده برای اهداف اندودانتیک و پریودنتال هم به کار می‌رود.[۲] نتیجه عملی آن است که سینوس در بسیاری از حجم‌هایی دیده می‌شود که برای پرسش دیگری تجویز شده‌اند.

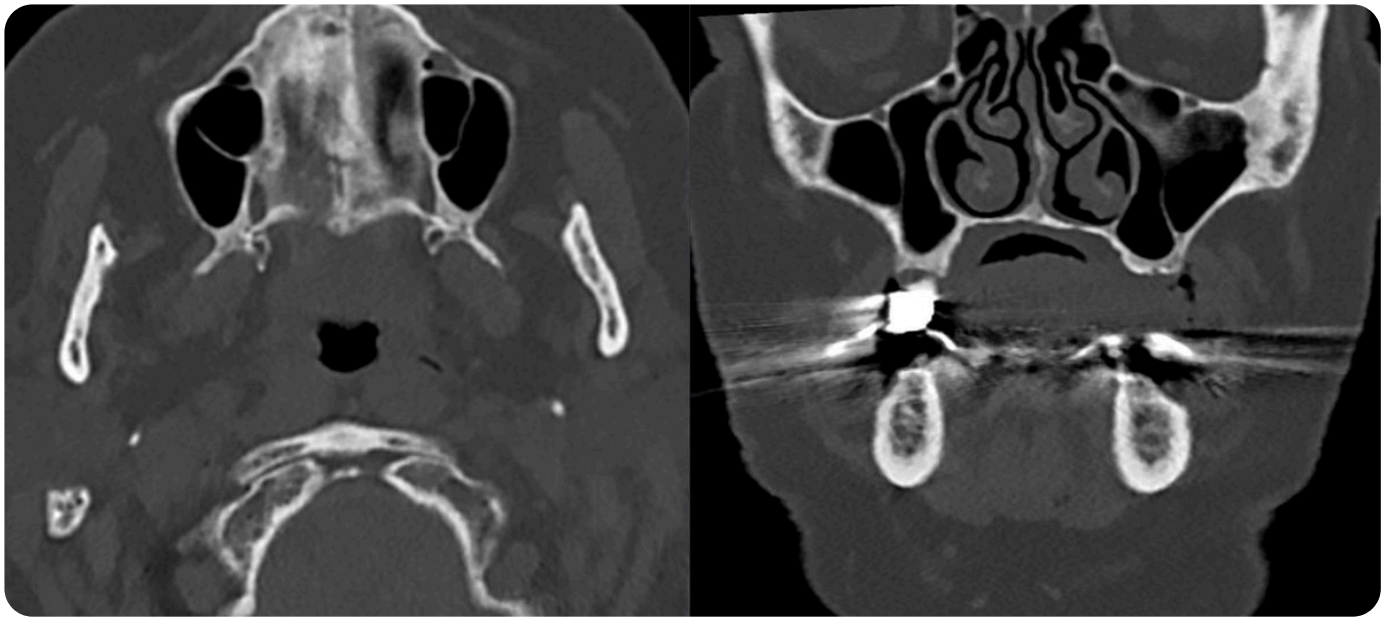

سپتوم استخوانی در سینوس ماگزیلاری در برش‌های محوری و کرونال CT؛ یک واریاسیون طبیعی مهم پیش از جراحی سینوس.
تصویر: Wikimedia Commons، Hellerhoff؛ مجوز CC BY-SA 4.0، با تغییر اندازه.

واریاسیون‌های آناتومیک شایع

در هر دو مرور، پنوماتیزاسیون و سپتوم سینوس از شایع‌ترین واریاسیون‌ها بودند و Vogiatzi افزایش ضخامت غشای سینوس را نیز در این گروه گزارش کرد.[۱،۲]

سپتوم سینوس

فراتحلیل Henriques و همکاران ۶۲ مطالعه شامل ۱۳۷۰۱ بیمار و ۲۲۴۶۰ سینوس را وارد کرد. شیوع سپتوم به ازای هر سینوس ۳۳٫۲٪ (فاصله اطمینان ۹۵٪: ۲۷٫۸ تا ۳۸٫۵) و به ازای هر بیمار ۴۱٫۰٪ (۳۶٫۰ تا ۴۶٫۰) بود. تفاوت میان دو جنس معنادار نبود (نسبت شانس ۰٫۷۸۵).[۳]

سپتوم‌ها بیشتر در ناحیه میانی سینوس و با جهت عرضی (۸۶٫۰٪) دیده شدند. نویسندگان یادآوری کردند که این یافته می‌تواند در موفقیت بالا بردن کف سینوس اختلال ایجاد کند.[۳] ناهمگنی بسیار بالا (I^2 بیش از ۹۶٪) نشان می‌دهد عدد تجمعی، جایگزین ارزیابی فردی هر سینوس نیست.

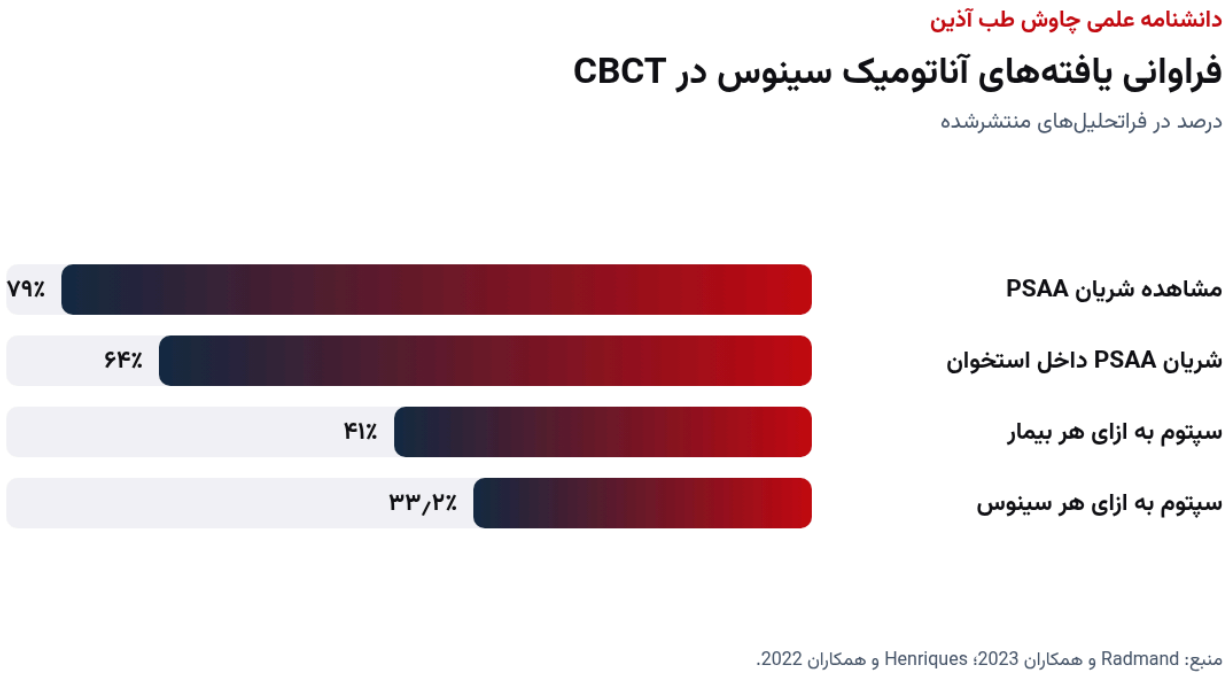

فراوانی یافته‌های آناتومیک سینوس؛ نمودار تحریریه بر پایه Radmand (۲۰۲۳) و Henriques (۲۰۲۲).

شریان آلوئولار فوقانی خلفی

در فراتحلیل Radmand و همکاران، میانگین نرخ مشاهده شریان آلوئولار فوقانی خلفی در CBCT ۷۹٪ و قطر میانگین آن ۱٫۰۶ میلی‌متر بود. شریان در ۶۴٪ موارد داخل استخوان قرار داشت و فاصله میانگین آن تا ستیغ آلوئولار ۱۶٫۷۱ و تا کف سینوس ۸٫۸۵ میلی‌متر بود.[۴]

مرور Varela-Centelles نیز شیوع تجمعی ۶۲٫۰۲٪ را گزارش کرد و نشان داد مطالعات CBCT شریان را بیشتر از مطالعات CT دیده‌اند (۷۸٫۱۲٪ در برابر ۵۱٫۱۹٪)، در حالی که CT شریان‌ها را ضخیم‌تر نشان داد.[۵]

ساختارهای آناتومیک سینوس و اهمیت آن‌ها پیش از سینوس لیفت

ساختار	داده مرورها	اهمیت جراحی
سپتوم	۳۳٫۲٪ هر سینوس؛ بیشتر میانی و عرضی	طراحی پنجره جانبی و خطر پارگی غشا
شریان آلوئولار فوقانی خلفی	مشاهده ۷۹٪؛ قطر میانگین ۱٫۰۶ میلی‌متر	خونریزی حین استئوتومی دیواره جانبی
پنوماتیزاسیون	از شایع‌ترین واریاسیون‌ها	کاهش ارتفاع استخوان باقی‌مانده
ضخامت غشا	از شایع‌ترین یافته‌ها	ارزیابی خطر و نیاز به ارجاع

منبع: Vogiatzi 2014، Radmand 2023، Henriques 2022 و Ata-Ali 2017.

یافته‌های مخاطی و پاتولوژیک

شایع‌ترین یافته‌های پاتولوژیک در مرور Ata-Ali ضخیم‌شدگی مخاط، سینوزیت و کدورت سینوس بودند. فراوانی بیماری سینوس در مطالعات از ۷٫۵٪ تا ۶۶٪ گزارش شد.[۲] Vogiatzi دامنه ۱۴٫۳٪ تا ۸۲٪ را یافت و یافته‌های پاتولوژیک را در مردان بیشتر از زنان و در دیواره داخلی و کف سینوس شایع‌تر گزارش کرد.[۱]

> «هیچ اجماعی درباره نقطه برشی که فراتر از آن ضخیم‌شدگی مخاط سینوس ماگزیلا باید پاتولوژیک تلقی شود وجود ندارد.»
>
> “There is no consensus regarding the cutoff point beyond which mucosal thickening of the maxillary sinus should be regarded as pathological”
>
> — Ata-Ali و همکاران، Med Oral Patol Oral Cir Bucal 2017[۲]

ضخیم‌شدگی مخاط مرتبط با منشأ دندانی

Vogiatzi دامنه گسترده‌ای برای فراوانی ضخیم‌شدگی مخاط مرتبط با پاتولوژی اپیکال، درجه کدورت لومن، ویژگی‌های سینوزیت و کیست احتباسی و پولیپ گزارش کرد.[۱] برای رادیولوژیست دندان، ارتباط فضایی ضخیم‌شدگی موضعی کف سینوس با ریشه دندان دارای ضایعه اپیکال، یکی از یافته‌هایی است که باید در گزارش توصیف شود.

> «تفاوت در طبقه‌بندی یافته‌های مخاطی، ارزیابی یکنواخت و معتبر سلامت و بیماری سینوس ماگزیلا را با مشکل روبه‌رو می‌کند.»
>
> "Differences in the classification of mucosal findings are problematic in the consistent and valid assessment of health and disease of the maxillary sinus."
>
> — Vogiatzi و همکاران، Int J Oral Maxillofac Implants 2014[۱]

گزارش ساختاریافته پیش از سینوس لیفت

نبود تعریف واحد، اهمیت گزارش توصیفی را بیشتر می‌کند. به‌جای برچسب کلی «سینوزیت»، توصیف ضخامت و الگوی مخاط، وضعیت کمپلکس استیومئاتال در صورت پوشش FOV و ارتباط با دندان‌ها کمک می‌کند جراح و پزشک ارجاع‌دهنده تصمیم آگاهانه بگیرند.[۱،۲]

اجزای پیشنهادی گزارش سینوس ماگزیلاری در CBCT

جزء گزارش	آنچه توصیف می‌شود	دلیل
مخاط	ضخامت، الگوی موضعی یا منتشر، سطح مایع	نبود معیار واحد پاتولوژیک
منشأ دندانی	ارتباط با ریشه دارای ضایعه اپیکال	ضخیم‌شدگی مرتبط با پاتولوژی اپیکال
آناتومی جراحی	سپتوم، شریان، ارتفاع استخوان	برنامه‌ریزی سینوس لیفت
محدودیت	پوشش یا عدم پوشش استیوم در FOV	کامل نبودن ارزیابی تخلیه سینوس

منبع: جمع‌بندی تحریریه بر پایه منابع فهرست‌شده در همین مقاله.

اگر استیوم یا حفره بینی در FOV نیست، این محدودیت باید در گزارش ذکر شود، زیرا ارزیابی تخلیه سینوس بدون آن کامل نیست. این توصیه برداشت تحریریه از محدودیت‌های FOV کوچک در مطالعات مرورشده است.

جدول جمع‌بندی نکات

نکات کاربردی ارزیابی سینوس ماگزیلاری در CBCT

محور	نکته کلیدی
سپتوم	۳۳٫۲٪ سینوس‌ها و ۴۱٪ بیماران
بیماری سینوس	فراوانی ۷٫۵٪ تا ۸۲٪ در مطالعات
ضخیم‌شدگی مخاط	بدون آستانه پاتولوژیک مورد اجماع
شریان PSAA	مشاهده در ۷۹٪ و داخل استخوان در ۶۴٪
گزارش	توصیفی، همراه با ذکر محدودیت FOV

منبع: جمع‌بندی تحریریه بر پایه منابع فهرست‌شده در همین مقاله.

پرسش‌های متداول

شایع‌ترین واریاسیون سینوس ماگزیلاری در CBCT چیست؟

پنوماتیزاسیون و سپتوم سینوس در مرورهای سیستماتیک از شایع‌ترین واریاسیون‌ها بودند.[۱،۲]

سپتوم سینوس چقدر شایع است؟

در فراتحلیل ۶۲ مطالعه، شیوع سپتوم ۳۳٫۲٪ به ازای هر سینوس و ۴۱٪ به ازای هر بیمار بود.[۳]

چند درصد بیماران یافته پاتولوژیک سینوس دارند؟

دامنه گزارش‌شده بسیار گسترده است: از ۷٫۵٪ تا ۶۶٪ در یک مرور و ۱۴٫۳٪ تا ۸۲٪ در مرور دیگر.[۱،۲]

از چه ضخامتی مخاط سینوس پاتولوژیک است؟

اجماعی درباره آستانه پاتولوژیک بودن ضخیم‌شدگی مخاط وجود ندارد.[۲]

شریان آلوئولار فوقانی خلفی در CBCT چقدر دیده می‌شود؟

در فراتحلیل، نرخ مشاهده ۷۹٪ بود و شریان در ۶۴٪ موارد داخل استخوان قرار داشت.[۴]

آیا CBCT شریان دیواره سینوس را بهتر از CT نشان می‌دهد؟

مطالعات CBCT شریان را در ۷۸٫۱٪ و مطالعات CT در ۵۱٫۲٪ موارد شناسایی کرده بودند.[۵]

جمع‌بندی

سینوس ماگزیلاری در CBCT دندانی محل یافته‌های شایع و متنوع است: سپتوم در حدود یک‌سوم سینوس‌ها، شریان آلوئولار فوقانی خلفی در بیشتر حجم‌ها و یافته‌های مخاطی با دامنه بسیار گسترده. چون معیار واحدی برای پاتولوژیک بودن ضخیم‌شدگی مخاط وجود ندارد، گزارش توصیفی و ساختاریافته، ذکر محدودیت FOV و توجه به منشأ دندانی، مفیدتر از برچسب‌های کلی است و پیش از سینوس لیفت به تصمیم جراحی کمک می‌کند.

مطالعه مرتبط در دانشنامه

- واریاسیون‌های آناتومیک در CBCT
- ارزیابی استخوان پیوندی پس از سینوس لیفت
- مسئولیت تفسیر کل حجم CBCT
- CBCT برای برنامه‌ریزی ایمپلنت
- تصویربرداری اندودانتیکس از پری‌اپیکال تا CBCT
- تصویربرداری پاتولوژی فک و صورت

منابع

شماره‌های بالانویس در متن به همین فهرست پیوند دارند؛ هر منبع با شناسه DOI یا نشانی رسمی ناشر قابل بررسی است.

1. Vogiatzi T, Kloukos D, Scarfe WC, Bornstein MM. Incidence of anatomical variations and disease of the maxillary sinuses as identified by cone beam computed tomography: a systematic review. Int J Oral Maxillofac Implants. 2014;29(6):1301-14. DOI PubMed

2. Ata-Ali J, Diago-Vilalta JV, Melo M, Bagán L, Soldini MC, Di-Nardo C, et al. What is the frequency of anatomical variations and pathological findings in maxillary sinuses among patients subjected to maxillofacial cone beam computed tomography? A systematic review. Med Oral Patol Oral Cir Bucal. 2017;22(4):e400-e409. DOI PubMed متن کامل PMC

3. Henriques I, Caramês J, Francisco H, Caramês G, Hernández-Alfaro F, Marques D. Prevalence of maxillary sinus septa: systematic review and meta-analysis. Int J Oral Maxillofac Surg. 2022;51(6):823-831. DOI PubMed

4. Radmand F, Razi T, Baseri M, Gavgani LF, Salehnia F, Faramarzi M. Anatomic evaluation of the posterior superior alveolar artery using cone-beam computed tomography: A systematic review and meta-analysis. Imaging Sci Dent. 2023;53(3):177-191. DOI PubMed متن کامل PMC

5. Varela-Centelles P, Loira-Gago M, Seoane-Romero JM, Takkouche B, Monteiro L, Seoane J. Detection of the posterior superior alveolar artery in the lateral sinus wall using computed tomography/cone beam computed tomography: a prevalence meta-analysis study and systematic review. Int J Oral Maxillofac Surg. 2015;44(11):1405-10. DOI PubMed

---

درباره نویسنده: تیم تحریریه علمی چاوش طب آذین

این مقاله را تیم تحریریه علمی چاوش طب آذین بر پایه منابع داوری‌شده و بیانیه‌های رسمی فهرست‌شده تهیه کرده است؛ ادعای بازبینی بالینی مستقل ندارد و جایگزین قضاوت متخصص نیست. آخرین به‌روزرسانی: ۲۴ آبان ۱۴۰۵.