دانشنامه علمی چاوش طب آذین · chavoshteb.ir · به‌روزرسانی ۲۴ آبان ۱۴۰۵

مولر سوم مندیبل: پانورامیک یا CBCT برای ارزیابی خطر آسیب عصب آلوئولار تحتانی

در ارزیابی مولر سوم مندیبل، نشانه‌های پانورامیک بیشتر وقتی حاضرند آموزنده‌اند تا وقتی غایب‌اند؛ انحراف کانال ویژگی ۹۵٪ اما حساسیت ۲۷٪ دارد. در یک کارآزمایی تصادفی چندمرکزی با ۳۲۰ دندان، CBCT در بیماران پرخطر آسیب عصب آلوئولار تحتانی را در مقایسه با پانورامیک کاهش نداد.

نکات کلیدی این مقاله

- در فراتحلیل ۳۷ مطالعه، انحراف کانال ویژگی ۰٫۹۵ و حساسیت ۰٫۲۷ برای پیش‌بینی آسیب عصب داشت.[۱]
- مشاهده انحراف کانال، خطر تخمینی را از حدود ۵٪ به ۲۵٪ رساند؛ اما نبود نشانه‌ها تنها ۰٫۲ تا ۲٫۵ واحد درصد اطلاعات افزود.[۱]
- در کارآزمایی تصادفی چندمرکزی با ۳۲۰ مولر سوم، بروز آسیب عصب پس از یک هفته ۶٫۳٪ بود و تفاوتی میان CBCT و پانورامیک دیده نشد.[۲]
- موقعیت لینگوال کانال و باریک‌شدگی آن در محل تماس با ریشه، عوامل خطر معنادار بودند.[۲]
- CBCT در پیش‌بینی مواجهه عصب حین جراحی بر پانورامیک برتری داشت، اما در پیش‌بینی اختلال حسی نه.[۳]

آسیب عصب آلوئولار تحتانی پس از جراحی مولر سوم مندیبل پیامدی کم‌شمار اما پراهمیت است. پانورامیک روش اولیه و رایج ارزیابی است و CBCT برای مواردی تجویز می‌شود که پانورامیک تماس نزدیک ریشه و کانال را نشان می‌دهد. این مقاله دقت نشانه‌های پانورامیک و شواهد کارآزمایی‌های تصادفی درباره ارزش افزوده CBCT را برای رادیولوژیست دهان و فک مرور می‌کند.[۱، ۲]

فهرست مطالب

1. مولر سوم مندیبل و ارزیابی رادیوگرافیک خطر عصب
2. دقت نشانه‌های پانورامیک
3. شواهد کارآزمایی‌های تصادفی CBCT در برابر پانورامیک

4. چرا اثبات برتری CBCT دشوار است
5. رویکرد عملی در گزارش و ارجاع
6. جدول جمع‌بندی نکات
7. پرسش‌های متداول
8. جمع‌بندی
9. مطالعه مرتبط در دانشنامه
10. منابع

مولر سوم مندیبل و ارزیابی رادیوگرافیک خطر عصب

هدف تصویربرداری پیش از جراحی مولر سوم مندیبل، تعیین موقعیت، شکل ریشه‌ها و رابطه آن‌ها با کانال مندیبولار است. پانورامیک معمولاً نخستین تصویر است و نشانه‌هایی مانند تیره‌شدن ریشه، قطع خط سفید کانال، انحراف یا باریک‌شدگی کانال برای طبقه‌بندی خطر به کار می‌روند.

چون بروز آسیب عصب پایین است، ارزیابی هر روش تصویربرداری دو پرسش جدا دارد: آیا رابطه آناتومیک را بهتر نشان می‌دهد، و آیا این اطلاعات پیامد بیمار را تغییر می‌دهد؟ شواهد موجود به این دو پرسش پاسخ‌های متفاوتی داده‌اند.[۲، ۳]



دندان‌های مولر کشیده‌شده با مورفولوژی ریشه متفاوت؛ شکل و انحنای ریشه در ارزیابی پیش از جراحی مولر سوم اهمیت دارد.
عکس: Kaboompics.com در Pexels؛ مجوز Pexels.

دقت نشانه‌های پانورامیک

مرور سیستماتیک و فراتحلیل Othman و Alolayan، ۳۷ مطالعه را تا ژوئن ۲۰۲۵ وارد کرد و آسیب عصبی پس از جراحی، مواجهه عصب حین جراحی و تماس کانال در CBCT را به‌عنوان سه وضعیت هدف جدا بررسی کرد. ده مطالعه داده جدول دوبه‌دو ارائه کردند.[1]

انحراف کانال بهترین قدرت تفکیک را داشت: ویژگی ۰٫۹۵ (فاصله اطمینان ۹۵٪: ۰٫۹۰ تا ۰٫۹۸) و نسبت شانس تشخیصی ۸٫۱۸، اما حساسیت آن تنها ۰٫۲۷ بود. فقط تیره‌شدن ریشه و انحراف کانال در برابر حذف هر یک از مطالعات پایدار ماندند.[1]

دانشنامه علمی چاوش طب آذین

انحراف کانال در پانورامیک و پیش‌بینی آسیب عصب

درصد در فراتحلیل Othman و Alolayan

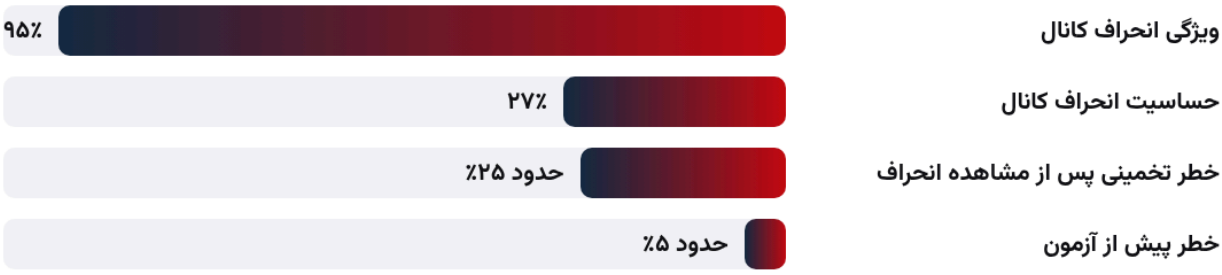

منبع: Othman A، Alolayan A. J Clin Med 2026؛ برآوردها موقت و با ناهمگنی بالا هستند.

ارزش تشخیصی نشانه انحراف کانال؛ نمودار تحریریه بر پایه Othman و Alolayan (۲۰۲۶).

ارزش اخباری منفی ۹۴٫۲ تا ۹۶٫۷٪ تنها ۰٫۲ تا ۲٫۵ واحد درصد به احتمال پیش از آزمون افزود، در حالی که انحراف کانال خطر تخمینی را از حدود ۵٪ به ۲۵٪ رساند. ناهمگنی ویژگی بسیار زیاد بود (I^2 بین ۹۱ تا ۹۸٪) و هیچ مطالعه‌ای در هر چهار حوزه QUADAS-2 خطر سوگیری کم نداشت.[1]

> «نشانه‌های پانورامیک به کار طبقه‌بندی خطر می‌آیند و وقتی حاضرند آموزنده‌اند، نه وقتی غایب‌اند.»
>
> “Panoramic signs serve risk stratification and are informative when present rather than when absent.”
>
> — Othman و Alolayan، J Clin Med 2026[1]

ارزش نشانه‌های پانورامیک در پیش‌بینی آسیب عصب

شاخص	مقدار گزارش‌شده	تفسیر بالینی
ویژگی انحراف کانال	۰٫۹۵	وجود نشانه، خطر را به‌طور معنادار بالا می‌برد
حساسیت انحراف کانال	۰٫۲۷	بیشتر موارد آسیب این نشانه را ندارند

شاخص	مقدار گزارش‌شده	تفسیر بالینی
ارزش اخباری منفی	۹۴٫۲ تا ۹۶٫۷٪	افزوده ناچیز بر احتمال پیش از آزمون
نشانه‌های پایدار	تیره‌شدن ریشه و انحراف کانال	مقاوم در تحلیل حساسیت

منبع: Othman و Alolayan، J Clin Med 2026.

شواهد کارآزمایی‌های تصادفی CBCT در برابر پانورامیک

کارآزمایی چندمرکزی هلند

Ghaeminia و همکاران بزرگسالانی را وارد کردند که بر پایه پانورامیک خطر بیشتری برای آسیب عصب داشتند. در یک بازو CBCT اضافه انجام شد و در بازوی دیگر تصویر دیگری گرفته نشد. ۲۶۸ بیمار با ۳۲۰ مولر سوم با اصل قصد درمان تحلیل شدند.[۲]

بروز کلی آسیب عصب یک هفته پس از جراحی ۶٫۳٪ بود. برای آسیب موقت عصب (p برابر ۰٫۶۴) و همه پیامدهای ثانویه، تفاوت معناداری میان CBCT و پانورامیک دیده نشد. موقعیت لینگوال کانال و باریک‌شدگی قطر لومن در محل تماس با ریشه، عوامل خطر معنادار آسیب موقت بودند.[۲]

> «اگرچه CBCT ابزار کمکی ارزشمندی برای شناسایی خطر بیشتر آسیب عصب آلوئولار تحتانی است، استفاده از آن به کاهش آسیب عصب و سایر عوارض پس از جراحی، پس از خارج کردن کامل مولر سوم مندیبل، منجر نمی‌شود.»
>
> “Although CBCT is a valuable diagnostic adjunct for identification of an increased risk for IAN injury, the use of CBCT does not translate into a reduction of IAN injury and other postoperative complications, after removal of the complete mandibular third molar.”
>
> — Ghaeminia و همکاران، J Craniomaxillofac Surg 2015[۲]

کارآزمایی آزمایشی با خطر متوسط

Guerrero و همکاران ۸۶ مولر سوم نهفته از ۷۹ بیمار با خطر «متوسط» را بررسی کردند. اختلال حسی پس از جراحی در هر گروه تنها در یک بیمار رخ داد و تفاوت معناداری در لب (p برابر ۰٫۱۰) و چانه (p برابر ۰٫۱۷) دیده نشد؛ اما CBCT در پیش‌بینی مواجهه دسته عصبی‌عروقی حین جراحی برتر بود (p برابر ۰٫۰۲۹).[۳]

چرا اثبات برتری CBCT دشوار است

Roeder و همکاران حجم نمونه لازم برای اثبات عدم برتری پانورامیک نسبت به CBCT را محاسبه کردند: ۱۸۳۴۷۴ جراحی برای اختلال حسی موقت و ۶۴۹۰۳۶ جراحی برای اختلال دائمی. نتیجه آن‌ها این بود که اجرای چنین مطالعه‌ای تقریباً ناممکن است و CBCT باید تنها در جراحی‌های پرخطر انجام شود.[۴]

مقایسه کارآزمایی‌های CBCT و پانورامیک پیش از جراحی مولر سوم

مطالعه	جمعیت	پیامد اصلی
Ghaeminia ۲۰۱۵	۲۶۸ بیمار و ۳۲۰ دندان پرخطر	بدون تفاوت در آسیب موقت عصب
Guerrero ۲۰۱۲	۸۶ دندان از ۷۹ بیمار با خطر متوسط	اختلال حسی برابر؛ پیش‌بینی بهتر مواجهه عصب با CBCT
Roeder ۲۰۱۲	محاسبه حجم نمونه	نیاز به صدها هزار جراحی برای اثبات

منبع: چکیده‌های منتشرشده مطالعات؛ فهرست منابع همین مقاله.

رویکرد عملی در گزارش و ارجاع

جمع‌بندی شواهد، CBCT را ابزاری برای تصمیم‌گیری درباره روش جراحی در موارد پرخطر نشان می‌دهد، نه آزمونی روتین برای همه مولرهای سوم. Ghaeminia در موارد پرخطر راهبردهای جایگزین مانند پایش یا کورونکتومی را مناسب‌تر دانسته است.[۲]

- گزارش وجود یا نبود نشانه‌های پرخطر پانورامیک با توصیف دقیق.[۱]
- در CBCT، توصیف موقعیت باکال، لینگوال یا بین‌ریشه‌ای کانال و وجود باریک‌شدگی لومن.[۲]
- انتخاب FOV محدود و ذکر ارتباط ریشه و کانال در مقاطع کراس‌سکشنال.

جدول جمع‌بندی نکات

نکات کاربردی تصویربرداری مولر سوم مندیبل

محور	نکته کلیدی
انحراف کانال	ویژگی ۰٫۹۵ و حساسیت ۰٫۲۷
نبود نشانه	اطمینان‌بخشی محدود
CBCT در برابر پانورامیک	بدون کاهش آسیب عصب در کارآزمایی
عوامل خطر CBCT	کانال لینگوال و باریک‌شدگی لومن
اندیکاسیون	موارد پرخطر با اثر بر تصمیم جراحی

منبع: جمع‌بندی تحریریه بر پایه منابع فهرست‌شده در همین مقاله.

پرسش‌های متداول

کدام نشانه پانورامیک مولر سوم مندیبل بیشترین ارزش را دارد؟

انحراف کانال با ویژگی ۰٫۹۵ بهترین قدرت تفکیک را داشت، هرچند حساسیت آن ۰٫۲۷ بود.[۱]

اگر پانورامیک هیچ نشانه پرخطری نشان ندهد، خطر صفر است؟

خیر؛ نبود نشانه‌ها تنها ۰٫۲ تا ۲٫۵ واحد درصد به اطلاعات پیش از آزمون می‌افزاید.[۱]

آیا CBCT آسیب عصب آلوئولار تحتانی را کاهش می‌دهد؟

در کارآزمایی تصادفی چندمرکزی، تفاوتی در آسیب موقت عصب میان CBCT و پانورامیک دیده نشد.[۲]

CBCT در کجا بر پانورامیک برتری دارد؟

در پیش‌بینی مواجهه عصب حین جراحی و نمایش موقعیت لینگوال یا باریک‌شدگی کانال.[۲، ۳]

بروز آسیب عصب پس از جراحی مولر سوم پرخطر چقدر بود؟

در کارآزمایی هلند، بروز کلی یک هفته پس از جراحی ۶٫۳٪ بود.[۲]

چرا مطالعه‌ای قطعی درباره برتری CBCT وجود ندارد؟

حجم نمونه لازم صدها هزار جراحی برآورد شده که اجرای آن را تقریباً ناممکن می‌کند.[۴]

جمع‌بندی

برای مولر سوم مندیبل، پانورامیک ابزار اولیه طبقه‌بندی خطر است و نشانه‌هایی مانند انحراف کانال وقتی حاضرند خطر را به‌طور معنادار افزایش می‌دهند. CBCT رابطه ریشه و کانال، موقعیت لینگوال و باریک‌شدگی را دقیق‌تر نشان می‌دهد، اما در کارآزمایی تصادفی به کاهش آسیب عصب منجر نشد. جایگاه منطقی آن، موارد پرخطر است که نتیجه تصویربرداری می‌تواند روش درمان، مانند کورونکتومی یا پایش، را تغییر دهد.

مطالعه مرتبط در دانشنامه

- ردیابی کانال مندیبولار در CBCT و پانورامیک
- نیش نهفته ماگزیلا: پانورامیک یا CBCT
- توجیه تصویربرداری در دهان و فک
- ماتریس FOV و اندیکاسیون در OP 3D
- یافته‌های اتفاقی در رادیوگرافی پانورامیک
- بیانیه‌های AAOMR درباره CBCT

منابع

شماره‌های بالانویس در متن به همین فهرست پیوند دارند؛ هر منبع با شناسه DOI یا نشانی رسمی ناشر قابل بررسی است.

1. Othman A, Alolayan A. Diagnostic Accuracy of Panoramic Radiographic Signs for Predicting Inferior Alveolar Nerve Injury Following Mandibular Third Molar Surgery: A Systematic Review and Meta-Analysis. J Clin Med. 2026;15(21):8315. DOI PubMed متن کامل PMC

2. Ghaeminia H, Gerlach NL, Hoppenreijs TJ, Kicken M, Dings JP, Borstlap WA, et al. Clinical relevance of cone beam computed tomography in mandibular third molar removal: A multicentre, randomised,

controlled trial. J Craniomaxillofac Surg. 2015;43(10):2158-67. DOI PubMed

3. Guerrero ME, Nackaerts O, Beinsberger J, Horner K, Schoenaers J, Jacobs R. Inferior alveolar nerve sensory disturbance after impacted mandibular third molar evaluation using cone beam computed tomography and panoramic radiography: a pilot study. J Oral Maxillofac Surg. 2012;70(10):2264-70. DOI PubMed

4. Roeder F, Wachtlin D, Schulze R. Necessity of 3D visualization for the removal of lower wisdom teeth: required sample size to prove non-inferiority of panoramic radiography compared to CBCT. Clin Oral Investig. 2012;16(3):699-706. DOI PubMed

---

درباره نویسنده: تیم تحریریه علمی چاوش طب آذین

این مقاله را تیم تحریریه علمی چاوش طب آذین بر پایه منابع داوری‌شده و بیانیه‌های رسمی فهرست‌شده تهیه کرده است؛ ادعای بازبینی بالینی مستقل ندارد و جایگزین قضاوت متخصص نیست. آخرین به‌روزرسانی: ۲۴ آبان ۱۴۰۵.