ردیابی کانال مندیبولار در CBCT و مقایسه آن با رادیوگرافی پانورامیک

CBCT در پیش‌بینی مواجهه عصب آلوئولار تحتانی حساسیت ۹۵٫۱٪ و ویژگی ۶۴٫۴٪ داشت، در حالی که این اعداد برای پانورامیک ۷۳٫۹٪ و ۲۴٫۸٪ بود. کانال دوشاخه در ۲۵٪ CBCT و در پانورامیک ۳٪ گزارش شده است. در برنامه‌ریزی ایمپلنت، حاشیه ایمنی ۲ میلی‌متری از کانال توصیه می‌شود.

نکات کلیدی این مقاله

- در متاآنالیز سه مطالعه، CBCT برای مواجهه عصب حساسیت ۹۵٫۱٪ و ویژگی ۶۴٫۴٪ و پانورامیک ۷۳٫۹٪ و ۲۴٫۸٪ داشت.[۳]
- شیوع کلی کانال دوشاخه در ۳۶ مطالعه ۱۸٪ بود؛ ۲۵٪ در CBCT در برابر ۳٪ در پانورامیک.[۶]
- لوپ قدامی در حدود ۳۸٪ افراد دیده شد و نویسندگان تکیه بر میانگین‌ها را رد کردند.[۵]
- برای اندازه‌گیری خطی روی CBCT، حاشیه ایمنی ۲ میلی‌متر از ساختارهای مجاور توصیه شده است.[۲]
- سیستم یادگیری عمیق در ۱۵۰ اسکن از پنج دستگاه، تغییرپذیری کمتری از تغییرپذیری میان رادیولوژیست‌ها داشت.[۷]

کانال مندیبولار و محتوای آن، یعنی عصب و عروق آلوئولار تحتانی، مهم‌ترین ساختار آناتومیک در جراحی مولر سوم، ایمپلنت خلفی و جراحی‌های ارتوگناتیک است. پانورامیک ابزار غربالگری رایج است، اما تصویر دوبعدی آن موقعیت باکولینگوالی کانال را نشان نمی‌دهد. CBCT این محدودیت را برطرف می‌کند، ولی دید کانال در آن نیز همیشه کامل نیست.[۱]

فهرست مطالب

1. کانال مندیبولار در تصویر دوبعدی و سه‌بعدی
2. رابطه مولر سوم با کانال و پیش‌بینی آسیب عصب
3. واریاسیون‌های کانال: دوشاخه و لوپ قدامی
4. ردیابی و سگمنتیشن خودکار کانال
5. جدول جمع‌بندی نکات

6. پرسش‌های متداول
7. جمع‌بندی
8. مطالعه مرتبط در دانشنامه
9. منابع

کانال مندیبولار در تصویر دوبعدی و سه‌بعدی

Ketabi و همکاران دید سقف کانال مندیبولار را در نواحی پرمولر دوم و مولرها روی پانورامیک و CBCT همان بیماران مقایسه کردند. تفاوت دو روش در همه نواحی معنادار بود و ضخامت کورتکس مندیبل اثری بر دید سقف کانال نداشت.[1]

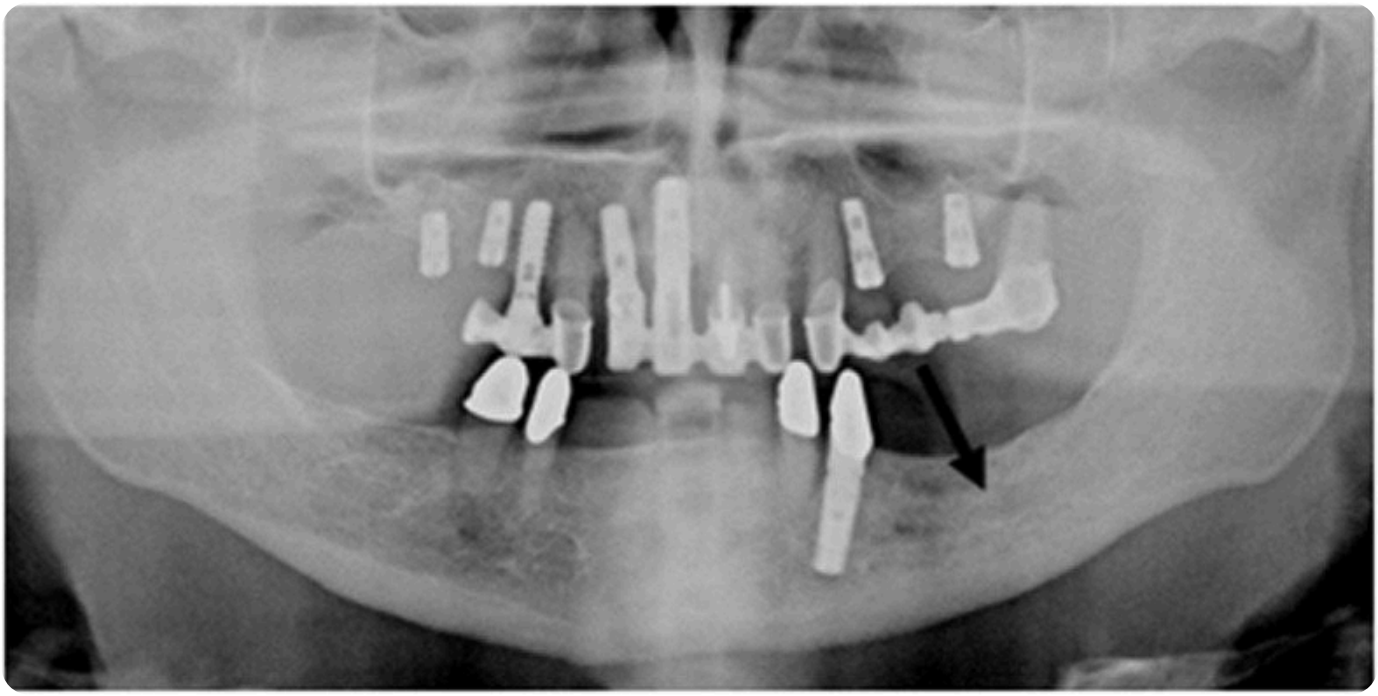

پانورامیک: سقف کانال در ناحیه ۳۶ دیده نمی‌شود. شکل ۱ از Ketabi و همکاران، Int J Implant Dent 2021؛ مجوز CC BY 4.0، با تغییر اندازه.

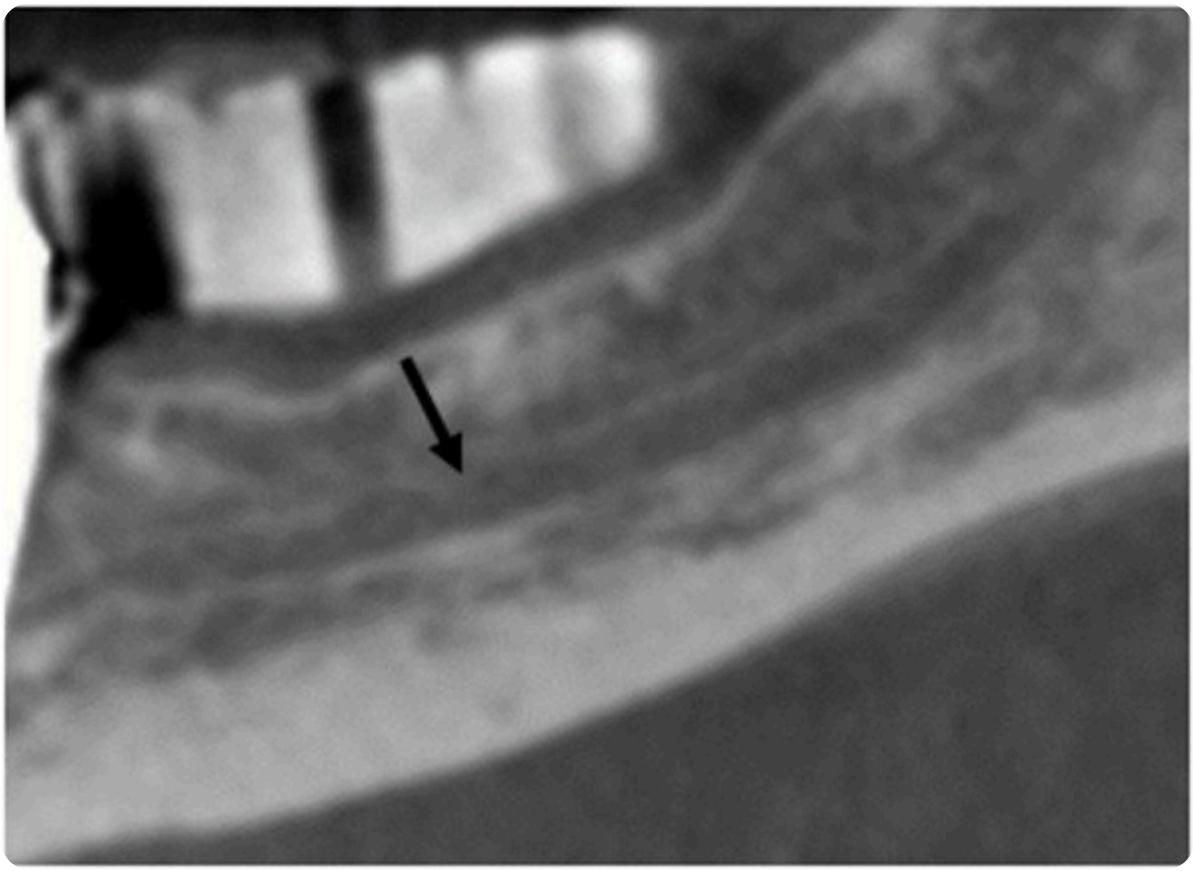

CBCT همان بیمار: سقف کانال در ناحیه ۳۶ قابل مشاهده است. شکل ۲ از Ketabi و همکاران، Int J Implant Dent 2021؛ مجوز CC BY 4.0، با تغییر اندازه.

این یافته پیام ساده‌ای دارد: عدم مشاهده سقف کانال در پانورامیک به معنای فاصله امن نیست و برعکس. در ناحیه‌ای که فاصله کانال تا محل جراحی تعیین‌کننده است، ارزیابی مقطعی لازم می‌شود.[۲]

رابطه مولر سوم با کانال و پیش‌بینی آسیب عصب

متاآنالیز Reia و همکاران با سه مطالعه واجد شرایط نشان داد CBCT در پیش‌بینی مواجهه عصب آلوئولار تحتانی حین جراحی، حساسیت ۹۵٫۱٪ و ویژگی ۶۴٫۴٪ دارد؛ در حالی که پانورامیک حساسیت ۷۳٫۹٪ و ویژگی ۲۴٫۸٪ داشت. هر دو روش موارد مثبت را تشخیص دادند، اما CBCT عملکرد بهتری داشت.[۳]

مرور سیستماتیک Shokri و همکاران با ۲۰ مطالعه کیفی و ۸ مطالعه در متاآنالیز، نشانه‌های تیرگی ریشه، انحراف ریشه، قطع خط سفید، انحراف کانال و باریکی کانال را بررسی کرد و نتیجه گرفت CBCT در ارزیابی پیش‌بینی‌کننده‌های پارستزی دقیق‌تر از پانورامیک است.[۴]

مقایسه CBCT و پانورامیک در ارزیابی کانال مندیبولار

شاخص	CBCT	پانورامیک	منبع
حساسیت پیش‌بینی مواجهه عصب	۹۵٫۱٪	۷۳٫۹٪	متاآنالیز سه مطالعه
ویژگی پیش‌بینی مواجهه عصب	۶۴٫۴٪	۲۴٫۸٪	متاآنالیز سه مطالعه
شیوع کانال دوشاخه	۲۵٪	۳٪	۳۶ مطالعه؛ ۳۸,۰۷۷ بیمار
دید سقف کانال در خلف مندیبل	تفاوت معنادار با پانورامیک	تفاوت معنادار با CBCT	مطالعه بالینی مقایسه‌ای

منبع: Samieirad ۲۰۲۳، Reia ۲۰۲۱ و Ketabi ۲۰۲۱؛ اعداد به جمعیت و طراحی مطالعات وابسته است.

> «این مرور سیستماتیک قویاً توصیه می‌کند به هیچ مقدار میانگینی تکیه نشود و پزشک در هر موردی که جراحی نزدیک ناحیه سوراخ چانه‌ای انجام می‌شود، از روش‌های تصویربرداری موجود استفاده کند.»
>
> “This systematic review highly recommends not relying on any average values and the clinician should compulsorily make use of imaging modalities available in each and every case, wherever surgical procedure is to be performed near mental foramen region.”
>
> — Mishra و همکاران، Oral Maxillofac Surg 2021[۵]

واریاسیون‌های کانال: دوشاخه و لوپ قدامی

متاآنالیز Samieirad و همکاران با ۳۶ مطالعه و ۳۸,۰۷۷ بیمار، شیوع کلی کانال مندیبولار دوشاخه را ۱۸٪ برآورد کرد. شیوع در مطالعات CBCT ۲۵٪ و در پانورامیک ۳٪ بود و ارتباط معناداری با جنس یا سمت فک دیده نشد.[۶]



منبع: Samieirad S و همکاران، World J Plast Surg 2023;12(2):11-19.

شیوع کانال دوشاخه بر حسب روش تصویربرداری؛ نمودار تحریریه بر پایه Samieirad و همکاران (۲۰۲۳).

درباره لوپ قدامی، مرور Mishra و همکاران با ۳۲ مقاله CBCT، وجود لوپ را در حدود ۳۸٪ افراد گزارش کرد؛ ۴۸٫۴٪ دوطرفه بود و ناهمگونی میان جمعیت‌ها بسیار زیاد بود.[۵]

حاشیه ایمنی در برنامه‌ریزی ایمپلنت

مرور Fokas و همکاران نشان داد CBCT برای اندازه‌گیری‌های خطی استخوانی در مقاطع عرضی دقت و تکرارپذیری بالایی دارد، اما خطا در هر دو جهت گزارش شده و حرکت بیمار، آرتیفکت فلزی، پارامترهای دستگاه و نرم‌افزار دقت را کاهش می‌دهند. نویسندگان حاشیه ایمنی ۲ میلی‌متری از ساختارهای آناتومیک مجاور را توصیه کردند.[۲]

ردیابی و سگمنتیشن خودکار کانال

Järnstedt و همکاران یک سیستم یادگیری عمیق را با ۹۸۲ اسکن آموزش دادند و روی ۱۵۰ اسکن از پنج دستگاه، با حاشیه‌نویسی چهار رادیولوژیست، آزمودند. تغییرپذیری سیستم نسبت به رادیولوژیست‌ها ۰٫۷۴ میلی‌متر و کمتر از تغییرپذیری میان خود رادیولوژیست‌ها با ۰٫۷۷ میلی‌متر بود و سیستم به دستگاه‌های جدید نیز تعمیم یافت.[۷]

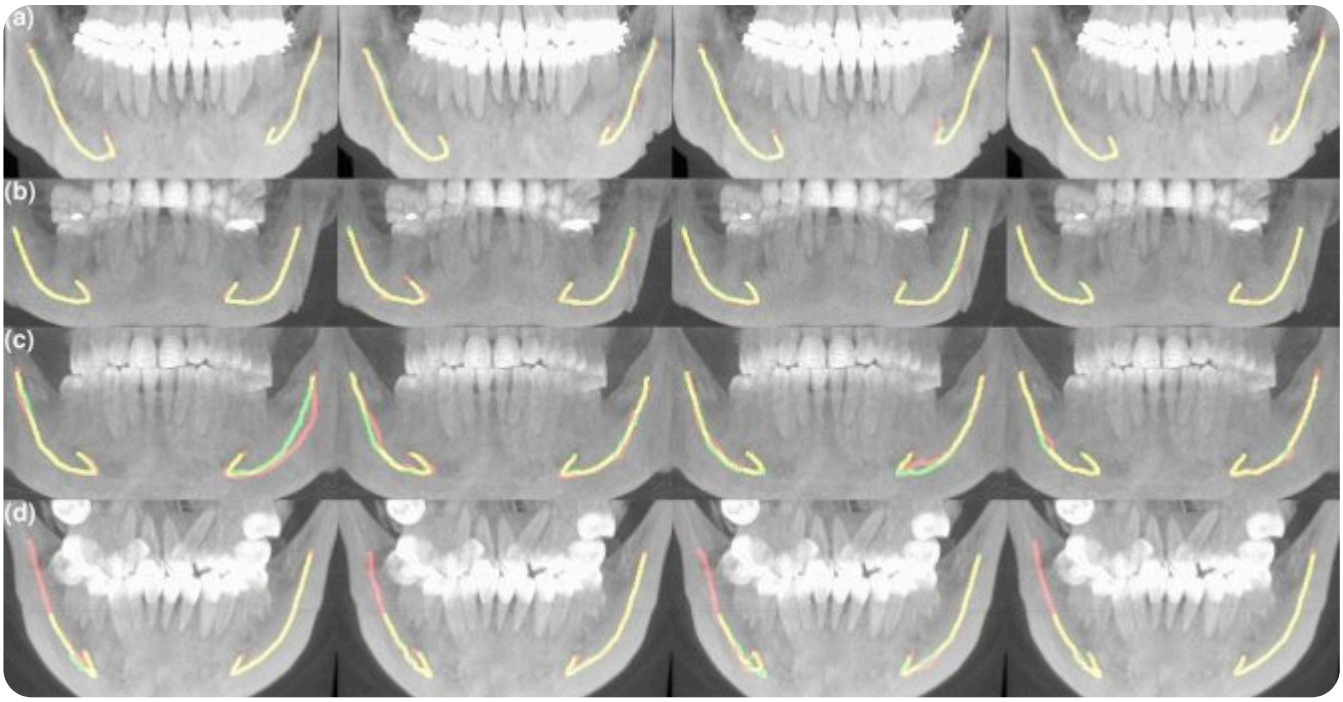

مقایسه سگمنتیشن رادیولوژیست (قرمز)، سیستم یادگیری عمیق (سبز) و همپوشانی (زرد). شکل ۶ از Järnstedt و همکاران، Sci Rep 2022؛ مجوز CC BY 4.0، با تغییر اندازه.

عملکرد سگمنتیشن خودکار کانال مندیبولار

مطالعه	داده	شاخص اصلی
Järnstedt ۲۰۲۲	۱۵۰ اسکن، پنج دستگاه	فاصله منحنی متقارن ۰٫۳۹ میلی‌متر نسبت به اجماع
متاآنالیز U-Net ۲۰۲۶	هشت مطالعه	DSC تجمیعی ۰٫۸۴؛ I^2 بیش از ۹۹٪

منبع: Järnstedt و همکاران، Sci Rep 2022؛ Senthilvel Palani و همکاران، J Prosthet Dent 2026.

متاآنالیز ۲۰۲۶ مدل‌های مبتنی بر U-Net، ضریب Dice تجمیعی ۰٫۸۴ را با ناهمگونی بسیار زیاد گزارش کرد و یادآور شد اعتبارسنجی خارجی و تحلیل توضیح‌پذیری به‌ندرت گزارش می‌شود.[۸] برداشت تحریریه: خروجی خودکار را همیشه در مقاطع عرضی و به‌ویژه در ناحیه سوراخ چانه‌ای و لوپ قدامی بازبینی کنید.

جدول جمع‌بندی نکات

نکات کاربردی ردیابی کانال مندیبولار

محور	نکته کلیدی
غربالگری	پانورامیک؛ ویژگی پایین
موارد پرخطر	CBCT با حساسیت ۹۵٫۱٪
واریاسیون‌ها	کانال دوشاخه و لوپ قدامی شایع‌اند
اندازه‌گیری	حاشیه ایمنی ۲ میلی‌متر
ابزار خودکار	کمک‌کننده؛ نیازمند بازبینی

منبع: جمع‌بندی تحریریه بر پایه منابع فهرست‌شده در همین مقاله.

پرسش‌های متداول

آیا پانورامیک برای ارزیابی کانال مندیبولار کافی است؟

برای غربالگری بله، اما ویژگی آن در پیش‌بینی مواجهه عصب ۲۴٫۸٪ بود و در موارد پرخطر ارزیابی مقطعی لازم است.[۳]

CBCT در پیش‌بینی آسیب عصب چقدر دقیق است؟

در متاآنالیز سه مطالعه، حساسیت ۹۵٫۱٪ و ویژگی ۶۴٫۴٪ داشت.[۳]

کانال دوشاخه چقدر شایع است؟

شیوع کلی ۱۸٪؛ در ۲۵٪ CBCT و در پانورامیک ۳٪ گزارش شد.[۶]

لوپ قدامی چقدر شایع است؟

در حدود ۳۸٪ افراد در مطالعات CBCT، با تفاوت زیاد میان جمعیت‌ها.[۵]

چه حاشیه ایمنی از کانال لازم است؟

مرور Fokas و همکاران حاشیه ایمنی ۲ میلی‌متری را هنگام استفاده از CBCT توصیه کرد.[۲]

آیا سگمنتیشن خودکار کانال قابل اعتماد است؟

در یک مطالعه چندمرکزی تغییرپذیری کمتر از رادیولوژیست‌ها داشت، اما اعتبارسنجی خارجی هنوز محدود است.[۷، ۸]

جمع‌بندی

پانورامیک برای غربالگری رابطه دندان و کانال مندیبولار مفید است، اما ویژگی پایین و ناتوانی در نمایش موقعیت باکولینگوالی، آن را برای موارد پرخطر ناکافی می‌کند. CBCT حساسیت بیشتری دارد و واریاسیون‌هایی مانند کانال دوشاخه و لوپ قدامی را بهتر نشان می‌دهد. با رعایت حاشیه ایمنی و بازبینی خروجی ابزارهای خودکار، ردیابی کانال در CBCT ابزار اصلی پیشگیری از آسیب عصب است.

مطالعه مرتبط در دانشنامه

- CBCT برای ایمپلنت و برنامه‌ریزی درمان
- واریاسیون‌های آناتومیک در CBCT
- نرم‌افزارهای مشاهده CBCT: بازسازی چندصفحه‌ای و منحنی
- هوش مصنوعی در رادیولوژی دندان و فک
- آرتیفکت CBCT: طبقه‌بندی و منشأ فیزیکی
- فناوری کم‌دوز CBCT

منابع

شماره‌های بالانویس در متن به همین فهرست پیوند دارند؛ هر منبع با شناسه DOI یا نشانی رسمی ناشر قابل بررسی است.

Ketabi AR, Zelka A, Lauer HC, Hassfeld S. The comparison of roof visibility of the mandibular canal between cone-beam computed tomography scans and panoramic radiograph images as dependent on the cortical bone thickness of the mandible. Int J Implant Dent. 2021;7(1):39. DOI PubMed متن کامل PMC

Fokas G, Vaughn VM, Scarfe WC, Bornstein MM. Accuracy of linear measurements on CBCT images related to presurgical implant treatment planning: A systematic review. Clin Oral Implants Res. 2018;29 Suppl 16:393-415. DOI PubMed

Reia VCB, de Toledo Telles-Araujo G, Peralta-Mamani M, Biancardi MR, Rubira CMF, Rubira-Bullen IRF. Diagnostic accuracy of CBCT compared to panoramic radiography in predicting IAN exposure: a

systematic review and meta-analysis. Clin Oral Investig. 2021;25(8):4721-4733. DOI PubMed

Shokri A, Farnia AS, Heidari A, Abbasiyan F, Alafchi B. Radiographic relationship of third molars with the mandibular canal as a predictor of inferior alveolar nerve sensory disturbance: A systematic review and meta-analysis. Imaging Sci Dent. 2025;55(2):114-125. DOI PubMed متن کامل PMC

Mishra SK, Nahar R, Gaddale R, Chowdhary R. Identification of anterior loop in different populations to avoid nerve injury during surgical procedures-a systematic review and meta-analysis. Oral Maxillofac Surg. 2021;25(2):159-174. DOI PubMed

Samieirad S, Aryana M, Mazandarani A, Misagh Toupkanloo I, Eidi M, Moqarabzadeh V, et al. Prevalence of Bifid Mandibular Canal: A Systematic Review and Meta-analysis. World J Plast Surg. 2023;12(2):11-19. PubMed متن کامل PMC

Järnstedt J, Sahlsten J, Jaskari J, Kaski K, Mehtonen H, Lin Z, et al. Comparison of deep learning segmentation and multigrader-annotated mandibular canals of multicenter CBCT scans. Sci Rep. 2022;12(1):18598. DOI PubMed متن کامل PMC

Senthilvel Palani B, Rathee M, Tomar SS, Singla S. U-Net-based deep learning architecture for automated CBCT segmentation of the mandibular canal in dental implant treatment planning: A systematic review and meta-analysis. J Prosthet Dent. 2026;135(6):e44-e53. DOI PubMed

---

درباره نویسنده: تیم تحریریه علمی چاوش طب آذین

این مقاله را تیم تحریریه علمی چاوش طب آذین بر پایه منابع داوری‌شده و بیانیه‌های رسمی فهرست‌شده تهیه کرده است؛ ادعای بازبینی بالینی مستقل ندارد و جایگزین قضاوت متخصص نیست. آخرین به‌روزرسانی: ۲۱ آبان ۱۴۰۵.