استئوسارکوم فک: یافته‌های رادیوگرافیک و CT و نشانه‌های هشدار

استئوسارکوم فک نشانه رادیوگرافیک اختصاصی کمی دارد و ممکن است شبیه ضایعه خوش‌خیم یا التهابی دیده شود.[۱،۲] در مجموعه Nakayama و همکاران، همه بیماران درد یا تورم داشتند و در همه موارد دندان‌دار، فضای PDL دندان‌های مجاور پهن شده بود؛ در حالی که اسپیکول‌های شعاعی یا مثلث Codman فقط در ۳۰ درصد دیده شد.[۲] در CT، گسترش به بافت نرم در ۸۶ درصد و واکنش پریوستی در ۶۲ درصد موارد وجود داشت.[۳]

نکات کلیدی این مقاله

- در ۸۸ استئوسارکوم اولیه فک، ۵۸ درصد در مندیبل و ۴۲ درصد در ماگزیلا بودند و میانگین سنی ۳۷٫۸ سال بود.[۳]
- در CT، گسترش به بافت نرم در ۸۶ درصد و واکنش پریوستی در ۶۲ درصد ضایعات دیده شد.[۳]
- در ۶۶ مورد، ۷۸ درصد ضایعات حدود منتشر داشتند و ۴۱ درصد تراکم مختلط بودند.[۴]
- پهن‌شدن فضای PDL در پری‌اپیکال و تغییر کانال مندیبولار در پانورامیک بهتر نمایش داده شد.[۴]
- در یک مجموعه ۲۱ بیماری، نتیجه بیوپسی در ۴ مورد با پاتولوژی نهایی جراحی مغایرت داشت.[۱]

استئوسارکوم بدخیمی اولیه نادر استخوان فک است و بیماران معمولاً مسن‌تر از مبتلایان به سارکوم استخوان‌های بلند هستند و متاستاز در آن‌ها نادرتر است.[۱] از آنجا که برخی موارد در تصویربرداری شبیه ضایعات خوش‌خیم فک دیده می‌شوند، شناخت نشانه‌های رادیوگرافیک اولیه برای رادیولوژیست دهان، فک و صورت اهمیت دارد.[۲] این مقاله ویژگی‌های جمعیتی، یافته‌های رادیوگرافیک و CT و نشانه‌های هشدار استئوسارکوم فک را مرور می‌کند.

فهرست مطالب

1. ویژگی‌های جمعیتی و محل استئوسارکوم فک
2. یافته‌های CT استئوسارکوم فک

3. نقش هر روش تصویربرداری
4. نشانه‌های هشدار و تشخیص افتراقی
5. چالش‌های تشخیص و درمان
6. نکات کاربردی برای رادیولوژیست
7. جدول جمع‌بندی نکات
8. پرسش‌های متداول
9. جمع‌بندی
10. مطالعه مرتبط در دانشنامه
11. منابع

ویژگی‌های جمعیتی و محل استئوسارکوم فک

Wang و همکاران ۸۸ استئوسارکوم اولیه فک با تأیید بافت‌شناسی را بررسی کردند. ۵۱ مورد (۵۸ درصد) در مندیبل و ۳۷ مورد (۴۲ درصد) در ماگزیلا بودند. میانگین سنی ۳۷٫۸ سال (۹ تا ۸۰ سال) و نسبت مرد به زن ۱٫۳۲ به ۱ بود. میانگین سنی بیماران با ضایعه مندیبل ۴۱٫۰۴ و ماگزیلا ۳۳٫۳ سال بود.[۳] Givol و همکاران در ۶۶ مورد میانگین سنی ۳۶ سال، توزیع جنسی برابر و نسبت ماگزیلا به مندیبل ۱ به ۱٫۶ را گزارش کردند.[۴]

یافته‌های CT استئوسارکوم فک

در ۲۱ بیمار با CT در مطالعه Wang، همه تومورهای ماگزیلا (۹ مورد) از ریج آلوئولار منشأ گرفته بودند و بیشتر تومورهای مندیبل (۹ از ۱۲ مورد؛ ۷۵ درصد) از راموس یا کندیل. به جز دو ضایعه، مرکز همه ضایعات در حفره مدولاری استخوان بود. واکنش پریوستی در ۱۳ مورد (۶۲ درصد) و گسترش به بافت نرم در ۱۸ مورد (۸۶ درصد) دیده شد و در ۱۳ مورد از این ضایعات (۷۲ درصد) کلسیفیکاسیون وجود داشت.[۳]

یافته‌های رادیوگرافیک و CT استئوسارکوم فک در دو مجموعه

یافته	Wang و همکاران (۲۱ CT، بیمار)	Givol و همکاران (۶۶ مورد)
واکنش پریوستی	۶۲ درصد	۴۸ درصد

یافته	Wang و همکاران (۲۱ CT، بیمار)	Givol و همکاران (۶۶ مورد)
درگیری یا گسترش به بافت نرم	۸۶ درصد	۳۳ درصد
حدود ضایعه	گزارش نشده	منتشر ۷۸ درصد؛ مشخص بدون کورتکس ۲۲ درصد
تراکم	کلسیفیکاسیون در ۷۲ درصد ضایعات با گسترش بافت نرم	رادیولوسنت ۲۹، رادیواپک ۲۹، مختلط ۴۱ درصد
پهن‌شدن فضای PDL	گزارش نشده	۲۸ درصد ضایعات مرتبط با دندان
تغییر کانال مندیبولار	گزارش نشده	۳۴ درصد ضایعات مندیبل

منبع: Wang و همکاران، Dentomaxillofac Radiol 2012؛ Givol و همکاران، Dentomaxillofac Radiol 1998.

برداشت تحریریه: تفاوت درصدها بین دو مجموعه با تفاوت روش تصویربرداری سازگار است؛ Wang فقط موارد دارای CT را تحلیل کرد، در حالی که Givol ترکیبی از رادیوگرافی داخل دهانی، پانورامیک و CT را در موارد منتشرشده و جدید بررسی کرد.[۳، ۴]

نقش هر روش تصویربرداری

Givol و همکاران نشان دادند پهن‌شدن فضای PDL بهتر در رادیوگرافی پری‌اپیکال، تغییر ساختار کانال مندیبولار عمدتاً در پانورامیک، واکنش پریوستی بهتر در رادیوگرافی اکلوزال و درگیری بافت نرم با CT نمایش داده می‌شود.[۴]

> «پهن‌شدن فضای PDL به بهترین شکل در رادیوگرافی پری‌اپیکال نشان داده شد.»
>
> “Widening of the PDL space was best demonstrated on periapical radiographs.”
>
> — Givol و همکاران، Dentomaxillofac Radiol 1998[۴]

دانشنامه علمی چاوش طب آذین

الگوی تراکم استئوسارکوم فک در رادیوگرافی

درصد از ۶۶ مورد

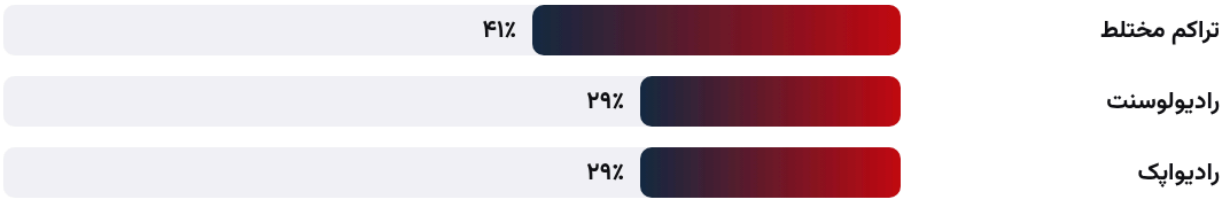

منبع: Givol و همکاران (۱۹۹۸)

الگوی تراکم رادیوگرافیک در ۶۶ مورد استئوسارکوم فک؛ نمودار تحریریه بر پایه داده Givol و همکاران.

نشانه‌های هشدار و تشخیص افتراقی

Nakayama و همکاران در ۱۰ بیمار، درد یا تورم محل ضایعه را در همه بیماران و پهن‌شدن فضای PDL دندان‌های مجاور را در همه موارد به جز یک بیمار بی‌دندان گزارش کردند. اسپیکول‌های شعاعی یا مثلث Codman فقط در سه مورد (۳۰ درصد) دیده شد. چهار مورد از پنج ضایعه مندیبل استئولیتیک یا با غلبه استئولیز و تخریب استخوان بودند، اما چهار مورد از پنج ضایعه ماگزیلا استئوژنیک بودند و سه مورد تخریب استخوان نداشتند.[۲]

> «استئوسارکوم استئوژنیک فک بدون تخریب استخوان شبیه برخی ضایعات خوش‌خیم سمانی‌استخوانی فک بود و تشخیص آن تنها بر پایه یافته‌های تصویربرداری دشوار بود.»
>
> “The osteogenic OSJ without bone destruction was similar to some benign cemento-osseous lesions of the jaw and thus was difficult to diagnose as OSJ based on the diagnostic imaging findings alone.”
>
> — Nakayama و همکاران، Dentomaxillofac Radiol 2005[۲]

استئوسارکوم همراه با دیسپلازی استخوانی‌سمانی

Indermun و همکاران زنی ۵۷ ساله با تورم پیشرونده مندیبل راست را گزارش کردند. در سمت چپ، رادیواپسیته‌های نامنظم با نمای پنبه‌ای شبیه دیسپلازی استخوانی‌سمانی دیده می‌شد و در زاویه راست، ضایعه رادیواپک بزرگ و گسترش‌یابنده‌ای فراتر از کورتکس تحتانی وجود داشت. نمای کلاسیک «sunburst» اسپیکول‌های استخوانی در نمای PA و بازسازی سه‌بعدی CBCT دیده شد و بافت‌شناسی استئوسارکوم مرتبط با دیسپلازی استخوانی‌سمانی را تأیید کرد.[۵]

> «پایش دقیق بیماران مبتلا به دیسپلازی استخوانی‌سمانی و بیوپسی هر ضایعه مشکوکی که ممکن است به استئوسارکوم تبدیل شود اهمیت دارد.»
>
> “Nevertheless, it is important for clinicians to closely monitor patients with cemento-osseous dysplasia and biopsy any suspicious lesions that may develop into osteosarcoma.”
>
> — Indermun و همکاران، Oral Radiol 2024[۵]

نشانه‌های هشدار استئوسارکوم فک در رادیوگرافی

نشانه	شواهد	بهترین روش نمایش
پهن‌شدن فضای PDL دندان‌های مجاور	همه موارد دندان‌دار در Nakayama؛ ۲۸ درصد در Givol	پری‌اپیکال
واکنش پریوستی و اسپیکول شعاعی	۴۸ تا ۶۲ درصد؛ اسپیکول یا Codman در ۳۰ درصد	اکلوزال و CT
گسترش به بافت نرم	۳۳ تا ۸۶ درصد	CT
تغییر کانال مندیبولار	۳۴ درصد ضایعات مندیبل	پانورامیک
درد یا تورم	همه بیماران در Nakayama	معاینه بالینی

منبع: Nakayama 2005؛ Givol 1998؛ Wang 2012.

چالش‌های تشخیص و درمان

ElKordy و همکاران ۲۱ بیمار (۱۵ مندیبل و ۶ ماگزیلا) را بررسی کردند. فقط دو مورد واکنش پریوستی sun-ray داشتند و نتیجه بیوپسی در ۴ مورد با پاتولوژی نهایی جراحی متفاوت بود. همه بیماران جراحی شدند و ۸ مورد حاشیه مثبت داشتند. بقای بدون بیماری تجمعی ۲۷٫۵ درصد و بقای کلی تجمعی در پایان مطالعه ۷۷٫۴ درصد بود.[۱]

> «استئوسارکوم فک هم در تشخیص و هم در درمان چالش‌برانگیز است.»
>
> “Osteosarcoma of the jaw is challenging both to diagnose and manage.”
>
> — ElKordy و همکاران، J Egypt Natl Canc Inst 2018[۱]

نکات کاربردی برای رادیولوژیست

- پهن‌شدن نامتقارن و یک‌طرفه فضای PDL همراه با درد یا تورم را نشانه هشدار بدانید و آن را به التهاب دندانی نسبت ندهید مگر با شواهد کافی.[۲، ۴]
- نبود نمای sunburst یا مثلث Codman بدخیمی را رد نمی‌کند.[۱، ۲]
- در ضایعه استئوژنیک ماگزیلا که شبیه ضایعه سمانی‌استخوانی است ولی با علامت همراه است، بیوپسی را توصیه کنید.[۲، ۵]
- برای ارزیابی گسترش به بافت نرم و برنامه‌ریزی درمان، CT را پیشنهاد کنید.[۳، ۴]

جدول جمع‌بندی نکات

نکات کلیدی استئوسارکوم فک در تصویربرداری

محور	نکته کلیدی
محل	مندیبل ۵۸ درصد؛ ماگزیلا ۴۲ درصد
نشانه اولیه	پهن‌شدن فضای PDL دندان‌های مجاور
واکنش پریوستی	۴۸ تا ۶۲ درصد؛ sunburst فقط در بخشی از موارد

محور	نکته کلیدی
بافت نرم	بهترین نمایش با CT
افتراق	شباهت ضایعات استئوژنیک به ضایعات سمانی‌استخوانی
بیوپسی	مغایرت با پاتولوژی نهایی در ۴ از ۲۱ مورد

منبع: جمع‌بندی تحریریه بر پایه منابع فهرست‌شده در همین مقاله.

پرسش‌های متداول

استئوسارکوم فک بیشتر در کدام فک دیده می‌شود؟

در مجموعه ۸۸ موردی Wang، ۵۸ درصد در مندیبل و ۴۲ درصد در ماگزیلا بود.[۳]

میانگین سنی بیماران چقدر است؟

حدود ۳۶ تا ۳۸ سال در دو مجموعه بزرگ.[۳، ۴]

مهم‌ترین نشانه رادیوگرافیک اولیه چیست؟

پهن‌شدن فضای PDL دندان‌های مجاور که در پری‌اپیکال بهتر دیده می‌شود.[۲، ۴]

آیا نمای sunburst همیشه دیده می‌شود؟

خیر؛ اسپیکول‌های شعاعی یا مثلث Codman فقط در ۳۰ درصد بیماران مجموعه Nakayama دیده شد.[۲]

CT چه نقشی دارد؟

CT گسترش به بافت نرم را بهتر نشان می‌دهد؛ در مطالعه Wang این یافته در ۸۶ درصد موارد وجود داشت.[۳، ۴]

چرا بیوپسی استئوسارکوم فک گاه گمراه‌کننده است؟

در مجموعه ElKordy، نتیجه بیوپسی در ۴ مورد از ۲۱ مورد با پاتولوژی نهایی جراحی مغایرت داشت.[۱]

جمع‌بندی

استئوسارکوم فک نادر است و یافته‌های تصویری آن متنوع و گاه شبیه ضایعات خوش‌خیم است. پهن‌شدن فضای PDL دندان‌های مجاور همراه با درد یا تورم، واکنش پریوستی و گسترش به بافت نرم مهم‌ترین نشانه‌های هشدارند و نبود نمای sunburst بدخیمی را رد نمی‌کند. ترکیب رادیوگرافی داخل دهانی، پانورامیک و CT و ارجاع سریع برای بیوپسی، کلید تشخیص زودهنگام است.

مطالعه مرتبط در دانشنامه

- تصویربرداری پاتولوژی فک و صورت: رویکرد رادیولوژیک
- تهاجم استخوانی سرطان دهان (OSCC) در CBCT، CT و MRI
- استئومیلیت فک و استئورادیونکروز: یافته‌های تصویربرداری
- دیسپلازی استخوانی‌سمانی (COD) در CBCT
- دیسپلازی فیبروز فک و صورت در CT و CBCT
- ضایعات خوش‌خیم فک: ویژگی‌های رادیوگرافیک و تشخیص افتراقی

منابع

شماره‌های بالانویس در متن به همین فهرست پیوند دارند؛ هر منبع با شناسه DOI یا نشانی رسمی ناشر قابل بررسی است.

1. ElKordy MA, ElBaradie TS, ElSebai HI, KhairAlla SM, Amin AAE. Osteosarcoma of the jaw: Challenges in the diagnosis and treatment. J Egypt Natl Canc Inst. 2018;30(1):7-11. DOI PubMed

2. Nakayama E, Sugiura K, Ishibashi H, Oobu K, Kobayashi I, Yoshiura K. The clinical and diagnostic imaging findings of osteosarcoma of the jaw. Dentomaxillofac Radiol. 2005;34(3):182-8. DOI PubMed

3. Wang S, Shi H, Yu Q. Osteosarcoma of the jaws: demographic and CT imaging features. Dentomaxillofac Radiol. 2012;41(1):37-42. DOI PubMed PMC

4. Givol N, Buchner A, Taicher S, Kaffe I. Radiological features of osteogenic sarcoma of the jaws. A comparative study of different radiographic modalities. Dentomaxillofac Radiol. 1998;27(6):313-20. DOI PubMed

5. Indermun S, Titinchi F, Alwan J, Morkel J, Nortje CJ. Osteosarcoma associated with cemento-osseous dysplasia: co-incidence or two related entities?. Oral Radiol. 2024;40(4):546-554. DOI PubMed PMC

درباره نویسنده: تیم تحریریه علمی چاوش طب آذین

این مقاله را تیم تحریریه علمی چاوش طب آذین بر پایه منابع داوری‌شده و بیانیه‌های رسمی فهرست‌شده تهیه کرده است؛ ادعای بازبینی بالینی مستقل ندارد و جایگزین قضاوت متخصص نیست. آخرین به‌روزرسانی: ۵ آذر ۱۴۰۵.