دانشنامه علمی چاوش طب آذین · chavoshteb.ir · به‌روزرسانی ۲۸ آبان ۱۴۰۵

# استئومیلیت فک و استئورادیونکروز: یافته‌های تصویربرداری و تشخیص افتراقی

استئومیلیت فک و استئورادیونکروز در مطالعه ۱۵۰ بیمار با تأیید هیستوپاتولوژی، در پانورامیک با حساسیت ۹۱٫۱٪ برای تحلیل استخوان و ۹۸٫۵٪ برای اسکلروز در برابر CT دیده شدند، اما حساسیت پانورامیک برای واکنش پریوستال، سوراخ شدن کورتکس و سکستر تنها ۱۹٫۶، ۱۷٫۸ و ۱۹٫۴ درصد بود. MRI در این یافته‌ها برابر یا بهتر عمل کرد.

**نکات کلیدی این مقاله**

- در مقایسه با CT، پانورامیک تحلیل استخوان را با حساسیت ۹۱٫۱٪ و اسکلروز را با حساسیت ۹۸٫۵٪ نشان داد.[۲]
- حساسیت پانورامیک برای واکنش پریوستال، سوراخ شدن کورتکس و سکستر کمتر از ۲۰٪ بود.[۲]
- ADC مغز استخوان در استئومیلیت حاد و مزمن به‌طور معنی‌دار بالاتر از گروه بدون استئومیلیت بود و نقطه برش ۰٫۹۸ پیشنهاد شد.[۵]
- در فراتحلیل روش‌های تصویربرداری، SPECT/CT با حساسیت ۱۰۰٪ و ویژگی ۸۵٪ روش منتخب تشخیص اولیه و پیگیری معرفی شد.[۱]
- برای استئورادیونکروز فک بیش از ۹ تعریف و دست‌کم ۱۶ سیستم طبقه‌بندی وجود داشت و اجماع جدید ۹ عنصر داده حداقلی را پیشنهاد کرد.[۷]

استئومیلیت بیماری التهابی عفونی استخوان و مغز استخوان است که تشخیص قطعی آن بر هیستوپاتولوژی تکیه دارد و تصویربرداری در تعیین وسعت و پیگیری نقش مهمی دارد.[۱] استئورادیونکروز فک پس از پرتودرمانی سر و گردن رخ می‌دهد و یافته‌های آن با استئومیلیت و استئونکروز ناشی از دارو همپوشانی دارد.[۲،۳] این مقاله یافته‌های پانورامیک، MRI، CT و پزشکی هسته‌ای و نکات تشخیص افتراقی را مرور می‌کند؛ مبحث استئونکروز ناشی از دارو در مقاله جداگانه دانشنامه آمده است.

**فهرست مطالب**

1. استئومیلیت فک و استئورادیونکروز: تعریف و همپوشانی
2. رادیوگرافی پانورامیک: توان و محدودیت
3. CT، MRI و پزشکی هسته‌ای
4. استئورادیونکروز فک: تعریف اجماعی و یافته‌ها
5. نکات گزارش‌نویسی و تشخیص افتراقی
6. جدول جمع‌بندی نکات
7. پرسش‌های متداول
8. جمع‌بندی
9. مطالعه مرتبط در دانشنامه
10. منابع

## استئومیلیت فک و استئورادیونکروز: تعریف و همپوشانی

Kawasaki و همکاران ویژگی‌های CT در ۶۱ بیمار با استئومیلیت باکتریایی، ۱۹ بیمار با استئورادیونکروز و ۷۰ بیمار با استئونکروز ناشی از دارو را با تأیید هیستوپاتولوژی بررسی کردند و هفت معیار تحلیل استخوان، اسکلروز، وضوح کانال مندیبل، واکنش پریوستال، سوراخ شدن کورتکس، سکستر و شکستگی پاتولوژیک را به کار بردند.[۲] این معیارها برای هر سه بیماری مشترک‌اند و به همین دلیل تشخیص افتراقی به شرح حال پرتودرمانی، دارو و یافته بالینی وابسته است.[۲، ۴]

Justine و همکاران تأکید کردند که مهم‌ترین نقش تصویربرداری، افتراق استئومیلیت از تقلیدکننده‌های غیرعفونی است که نمای تصویری بسیار مشابهی دارند.[۴]

## رادیوگرافی پانورامیک: توان و محدودیت

در مطالعه Kawasaki، با CT به‌عنوان استاندارد، پانورامیک تحلیل استخوان را در ۱۲۳ مورد (حساسیت ۹۱٫۱٪) و اسکلروز را در ۱۳۱ مورد (حساسیت ۹۸٫۵٪) نشان داد و بیشتر تغییرات وضوح کانال مندیبل (۸۷٫۸٪) و شکستگی پاتولوژیک (۶۸٫۸٪) را نیز آشکار کرد. اما حساسیت برای واکنش پریوستال ۱۹٫۶٪، سوراخ شدن کورتکس ۱۷٫۸٪ و سکستر ۱۹٫۴٪ بود.[۲]

دانشنامه علمی چاوش طب آذین

## حساسیت پانورامیک در برابر CT برای یافته‌های استئومیلیت و استئونکروز فک

درصد (۱۴۳ بیمار با پانورامیک؛ CT به‌عنوان استاندارد)

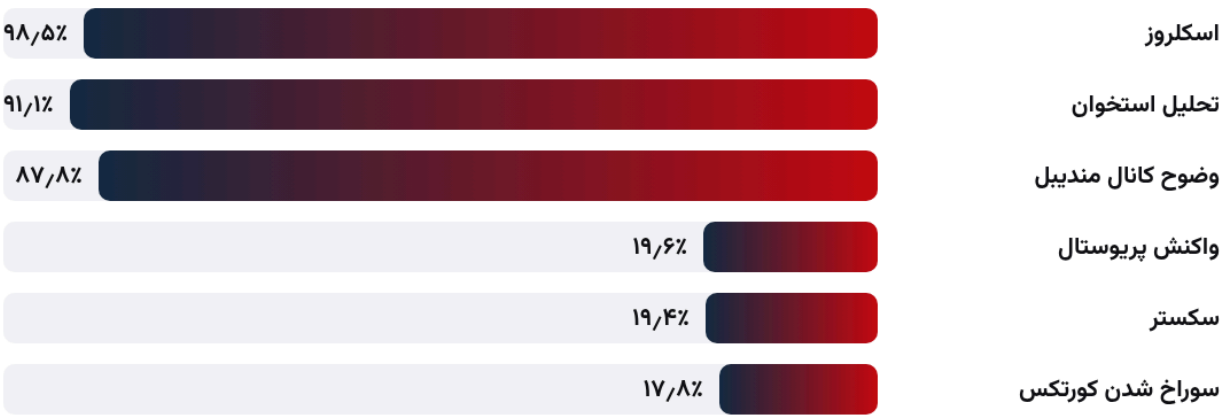


منبع: Kawasaki و همکاران، Sci Rep 2025.

حساسیت پانورامیک در برابر CT برای یافته‌های استئومیلیت، استئورادیونکروز و استئونکروز فک؛ نمودار تحریریه بر پایه Kawasaki (۲۰۲۵).

> «رادیوگرافی پانورامیک ممکن است برای شناسایی تحلیل استخوان و اسکلروز کافی باشد.»
>
> “Panoramic radiography may be adequate for identifying bone resorption and osteosclerosis.”
>
> — Kawasaki و همکاران، Sci Rep 2025[۲]

فراتحلیل Tiwari و همکاران نیز پانورامیک را شایع‌ترین ابزار اولیه با وجود حساسیت پایین توصیف کرد.[۱]

### حساسیت پانورامیک و MRI در برابر CT

| یافته | پانورامیک | MRI |
|---|---|---|
| واکنش پریوستال | ۱۹٫۶٪ | ۲۷٫۳٪ |
| سوراخ شدن کورتکس | ۱۷٫۸٪ | ۷۳٫۵٪ |
| سکستر | ۱۹٫۴٪ | ۳۵٫۷٪ |

| یافته | پانورامیک | MRI |
|---|---|---|
| شکستگی پاتولوژیک | ۶۸٫۸٪ | ۶۰٫۰٪ |

منبع: Kawasaki و همکاران، Sci Rep 2025 (۱۵۰ بیمار؛ ۱۴۳ پانورامیک و ۴۷ MRI).

## MRI، CT و پزشکی هسته‌ای

### CT و MRI

در مطالعه Kawasaki، حساسیت MRI برای واکنش پریوستال، سوراخ شدن کورتکس، سکستر و شکستگی پاتولوژیک به ترتیب ۲۷٫۳، ۷۳٫۵، ۳۵٫۷ و ۶۰٫۰ درصد بود که برابر یا بیشتر از پانورامیک است، و ادم مغز استخوان تقریباً در همه آزمون‌ها دیده شد.[۲] در فراتحلیل Tiwari، CT ویژگی لازم را برای تکمیل تصویربرداری رادیونوکلئید فراهم کرد.[۱]

### MRI انتشاری و ADC

Muraoka و همکاران در ۷۰ بیمار، میانگین ADC مغز استخوان را در گروه بدون استئومیلیت ۰٫۸۷، در استئومیلیت حاد ۱٫۲۴ و در استئومیلیت مزمن ۱٫۰۷ (×۱۰⁻³ میلی‌متر مربع بر ثانیه) گزارش کردند؛ همه مقایسه‌های دوبه‌دو معنی‌دار بود و نقطه برش ۰٫۹۸ برای استئومیلیت به دست آمد.[۵]

همین گروه در ۴۰ بیمار نشان دادند که ADC استئومیلیت اسکلروزان منتشر مزمن (۱٫۲۲) با استئومیلیت چرکی مزمن (۱٫۰۶) تفاوت معنی‌دار دارد و نقطه برش ۱٫۱۹ با حساسیت ۱٫۰ و ویژگی ۰٫۹۲ این دو را افتراق داد؛ اما تفاوت با استئومیلیت چرکی حاد معنی‌دار نبود.[۶] حجم نمونه گروه اسکلروزان تنها ۶ بیمار بود و تعمیم این نقطه برش احتیاط می‌طلبد.[۶]

### SPECT/CT و اسکینتی‌گرافی

Tiwari و همکاران در فراتحلیل پنج مطالعه مقایسه‌ای، بالاترین حساسیت (۱۰۰٪) را برای اسکینتی‌گرافی و SPECT/CT گزارش کردند و PET را فقط برای پیگیری مناسب دانستند.[۱]

> «SPECT/CT با حساسیت ۱۰۰ درصد و ویژگی ۸۵ درصد می‌تواند روش تصویربرداری منتخب برای تشخیص اولیه و پیگیری در نظر گرفته شود.»
>
> “SPECT/CT with 100% sensitivity and 85% specificity can be considered as the imaging modality of choice for initial diagnosis and follow up.”
>
> — Tiwari و همکاران، Br J Oral Maxillofac Surg 2021[۱]

## استئورادیونکروز فک: تعریف اجماعی و یافته‌ها

Miyamoto و همکاران در بیماران دارای سابقه پرتودرمانی نشان دادند که مغز استخوان تابش‌دیده تغییرات اسکلروتیک پیدا می‌کند و استخوان غیرزنده پس از تحریک تهاجمی دچار تحلیل می‌شود؛ تریسموس مزمن و شکستگی پاتولوژیک شرایط شدید و معمولاً مرحله پایانی بودند و علائم عصبی نشانه مهمی برای عود تومور به شمار رفت.[۳]

Moreno و همکاران گزارش کردند که برای استئورادیونکروز فک بیش از ۹ تعریف و دست‌کم ۱۶ سیستم طبقه‌بندی منتشر شده و سیستم‌های موجود تا ۷۶٪ موارد را نمی‌توانستند طبقه‌بندی کنند. کنسرسیوم ۶۹ نفره متخصصان، ۱۰ بیانیه اجماعی و ۹ عنصر داده حداقلی برای ثبت آینده‌نگر بیماری پیشنهاد کرد.[۷]

**مقادیر ADC مغز استخوان مندیبل در MRI انتشاری**

| گروه | میانگین ADC (×۱۰⁻³ mm²/s) | مطالعه |
|---|---|---|
| **بدون استئومیلیت** | ۰٫۸۷ | Muraoka ۲۰۲۲ |
| **استئومیلیت حاد** | ۱٫۲۴ | Muraoka ۲۰۲۲ |
| **استئومیلیت مزمن** | ۱٫۰۷ | Muraoka ۲۰۲۲ |
| **استئومیلیت اسکلروزان منتشر مزمن** | ۱٫۲۲ | Muraoka ۲۰۲۳ |
| **استئومیلیت چرکی مزمن** | ۱٫۰۶ | Muraoka ۲۰۲۳ |

منبع: Muraoka و همکاران 2022 و 2023.

## نکات گزارش‌نویسی و تشخیص افتراقی

برداشت تحریریه از این شواهد:[۲، ۵، ۷، ۴]

- نبود سکستر یا واکنش پریوستال در پانورامیک آن‌ها را رد نمی‌کند؛ در صورت شک بالینی CT یا CBCT و در صورت نیاز MRI توصیه شود.[۲]
- در بیمار با سابقه پرتودرمانی، تغییرات اسکلروتیک و تحلیل را در کنار احتمال عود تومور، به‌ویژه با علائم عصبی، گزارش کنید.[۳]

- ADC می‌تواند در افتراق استئومیلیت از مغز استخوان طبیعی و زیرگروه‌های آن کمک کند، اما نقطه برش‌ها از مطالعات تک‌مرکزی به دست آمده‌اند.[۵، ۶]
- برای استئورادیونکروز، اصطلاحات و عناصر داده اجماعی را در گزارش به کار ببرید تا پیگیری و مقایسه ممکن شود.[۷]

## جدول جمع‌بندی نکات

**نکات کاربردی تصویربرداری استئومیلیت فک و استئورادیونکروز**

| محور | نکته کلیدی |
|---|---|
| **پانورامیک** | حساس برای تحلیل و اسکلروز |
| **سکستر و پریوستال** | حساسیت پانورامیک کمتر از ۲۰٪ |
| **MRI** | ادم مغز استخوان، سوراخ شدن کورتکس |
| **ADC** | افزایش در استئومیلیت، برش ۰٫۹۸ |
| **SPECT/CT** | حساسیت ۱۰۰٪ در فراتحلیل |
| **استئورادیونکروز** | تعریف اجماعی و عناصر داده حداقلی |

منبع: جمع‌بندی تحریریه بر پایه منابع فهرست‌شده در همین مقاله.

## پرسش‌های متداول

### آیا پانورامیک برای تشخیص استئومیلیت فک کافی است؟

برای تحلیل و اسکلروز حساس است، اما سکستر، واکنش پریوستال و سوراخ شدن کورتکس را اغلب نشان نمی‌دهد.[۲]

### MRI چه اطلاعات بیشتری می‌دهد؟

ادم مغز استخوان را تقریباً در همه موارد نشان داد و در سوراخ شدن کورتکس حساسیت ۷۳٫۵٪ داشت.[۲]

### ADC در استئومیلیت فک چه تغییری دارد؟

در استئومیلیت حاد و مزمن بالاتر از مغز استخوان طبیعی است؛ نقطه برش ۰/۹۸ پیشنهاد شد.[۵]

### حساس‌ترین روش تصویربرداری کدام است؟

در فراتحلیل، اسکینتی‌گرافی و SPECT/CT حساسیت ۱۰۰٪ داشتند.[۱]

### استئورادیونکروز فک در تصویربرداری چه نمایی دارد؟

اسکلروز مغز استخوان تابش‌دیده و تحلیل استخوان غیرزنده پس از تحریک تهاجمی.[۳]

### چرا تعریف استئورادیونکروز اهمیت دارد؟

تعدد تعاریف و طبقه‌بندی‌ها برآورد شیوع را مبهم کرده بود و اجماع جدید عناصر داده حداقلی را تعیین کرد.[۷]

## جمع‌بندی

استئومیلیت فک و استئورادیونکروز یافته‌های تصویری مشترکی دارند و افتراق آن‌ها بدون شرح حال بالینی ممکن نیست. پانورامیک برای تحلیل و اسکلروز مناسب است، اما برای سکستر، واکنش پریوستال و درگیری کورتکس به CT یا CBCT و برای مغز استخوان به MRI نیاز است. ADC و SPECT/CT ابزارهای کمکی امیدوارکننده‌اند و استفاده از تعریف اجماعی استئورادیونکروز، گزارش‌ها را قابل مقایسه می‌کند.

## مطالعه مرتبط در دانشنامه

- استئونکروز فک ناشی از دارو (MRONJ)
- تصویربرداری پاتولوژی فک و صورت
- ضایعات خوش‌خیم فک: ویژگی‌های رادیوگرافیک
- MRI دندانی در برنامه‌ریزی ایمپلنت
- مسئولیت تفسیر کل حجم CBCT
- یافته‌های اتفاقی در رادیوگرافی پانورامیک

## منابع

شماره‌های بالانویس در متن به همین فهرست پیوند دارند؛ هر منبع با شناسه DOI یا نشانی رسمی ناشر قابل بررسی است.

1. Tiwari P, Bera RN, Kanojia S, Chauhan N, Hirani MS. Assessing the optimal imaging modality in the diagnosis of jaw osteomyelitis. A meta-analysis. Br J Oral Maxillofac Surg. 2021;59(9):982-992. DOI PubMed

2. Kawasaki M, Shimamoto H, Nishimura DA, Yamao N, Takagawa N, Uchimoto Y, et al. The usefulness of different imaging modalities in mandibular osteonecrosis and osteomyelitis diagnosis. Sci Rep. 2025;15(1):12272. DOI PubMed PMC

3. Miyamoto I, Tanaka R, Kogi S, Yamaya G, Kawai T, Ohashi Y, et al. Clinical Diagnostic Imaging Study of Osteoradionecrosis of the Jaw: A Retrospective Study. J Clin Med. 2021;10(20):4704. DOI PubMed PMC

4. Justine D, Bhalla AS, Manchanda S, Bhutia O, Roychoudhury A. Osteomyelitis of the Jaw Bones and Its Mimics: Resolving the Diagnostic Enigma. Indian J Radiol Imaging. 2025;35(3):361-373. DOI PubMed PMC

5. Muraoka H, Hirahara N, Ito K, Okada S, Kondo T, Kaneda T. Efficacy of diffusion-weighted magnetic resonance imaging in the diagnosis of osteomyelitis of the mandible. Oral Surg Oral Med Oral Pathol Oral Radiol. 2022;133(1):80-87. DOI PubMed

6. Muraoka H, Kaneda T, Hirahara N, Ito K, Okada S, Kondo T. Diagnostic Efficacy of Diffusion-weighted Imaging in Distinguishing Chronic Diffuse Sclerosing Osteomyelitis from Suppurative Osteomyelitis of the Mandible. Magn Reson Med Sci. 2023;22(3):283-288. DOI PubMed PMC

7. Moreno AC, Watson EE, Humbert-Vidan L, Peterson DE, van Dijk LV, Urbano TG, et al. International Expert-Based Consensus Definition, Classification Criteria, and Minimum Data Elements for Osteoradionecrosis of the Jaw: An Interdisciplinary Modified Delphi Study. Int J Radiat Oncol Biol Phys. 2025;122(2):341-354. DOI PubMed PMC

---

**درباره نویسنده: تیم تحریریه علمی چاوش طب آذین**

این مقاله را تیم تحریریه علمی چاوش طب آذین بر پایه منابع داوری‌شده و بیانیه‌های رسمی فهرست‌شده تهیه کرده است؛ ادعای بازبینی بالینی مستقل ندارد و جایگزین قضاوت متخصص نیست. آخرین به‌روزرسانی: ۲۸ آبان ۱۴۰۵.