دانشنامه علمی چاوش طب آذین · chavoshteb.ir · به‌روزرسانی ۲۳ آبان ۱۴۰۵

یافته‌های اتفاقی در رادیوگرافی پانورامیک: فراوانی، کلسیفیکاسیون کاروتید و مسئولیت گزارش

یافته‌های اتفاقی در پانورامیک شایع‌اند: متاآنالیز ۲۰۲۶ با ۲۵ مطالعه و ۶۶٬۸۸۲ بیمار، شیوع آن‌ها را ۵٫۲ تا ۸۸٫۱ درصد گزارش کرد و بیشترین سهم مربوط به راه هوایی بود. کلسیفیکاسیون کاروتید در حدود ۷٪ پانورامیک‌ها دیده می‌شود و در یک مطالعه، یک نفر از هر هفت بیمار دارای آن تنگی معنادار کاروتید داشت. پانورامیک ابزار غربالگری نیست، اما یافته مشکوک باید گزارش و ارجاع شود.

نکات کلیدی این مقاله

- در متاآنالیز ۲۰۲۶، شیوع یافته‌های اتفاقی پانورامیک ۵٫۲ تا ۸۸٫۱ درصد بود و ناهمگونی میان مطالعات زیاد بود.[۱]
- شایع‌ترین گروه‌ها راه هوایی (۳۰٫۹٪)، دندان‌ها (۱۲٫۲٪) و کلسیفیکاسیون بافت نرم (۹٫۴٪) بودند.[۱]
- شیوع تجمیعی کلسیفیکاسیون مشکوک کاروتید در ۳۴ مطالعه حدود ۷٪ بود.[۲]
- تنگی ۵۰٪ یا بیشتر در ۱۵٫۴٪ بیماران دارای کلسیفیکاسیون کاروتید و ۵٫۸٪ بیماران بدون آن دیده شد.[۳]
- کلسیفیکاسیون شدید کاروتید با نسبت خطر ۳٫۰۸ برای مرگ از هر علت همراه بود.[۴]

رادیوگرافی پانورامیک تصویری از دندان‌ها، فکین، سینوس‌ها، مفاصل گیجگاهی-فکی، راه هوایی و بخشی از بافت نرم گردن ارائه می‌دهد. بنابراین تفسیر آن به ناحیه مورد پرسش محدود نمی‌شود و یافته‌هایی خارج از هدف اولیه تصویربرداری نیز در آن ظاهر می‌شوند. برخی از این یافته‌ها بی‌اهمیت‌اند و برخی می‌توانند پیامد بالینی مهمی داشته باشند.[۱]

فهرست مطالب

1. یافته‌های اتفاقی پانورامیک: فراوانی و توزیع
2. کلسیفیکاسیون شریان کاروتید در پانورامیک
3. مسئولیت تفسیر، گزارش و ارجاع
4. جدول جمع‌بندی نکات

5. پرسش‌های متداول
6. جمع‌بندی
7. مطالعه مرتبط در دانشنامه
8. منابع

یافته‌های اتفاقی پانورامیک: فراوانی و توزیع

مرور سیستماتیک Imboden-Ilia و همکاران با جست‌وجو در هشت پایگاه داده تا ژانویه ۲۰۲۶، ۲۵ مطالعه با مجموع ۶۶,۸۸۲ بیمار را وارد کرد؛ ۴۴٫۱٪ مرد و میانگین سنی ۲۸٫۹ سال. شیوع یافته‌های اتفاقی بین ۵٫۲٪ و ۸۸٫۱٪ متغیر بود و ناهمگونی میان مطالعات زیاد گزارش شد.[1]

از نظر توزیع، یافته‌ها بیشتر به راه هوایی (۳۰٫۹٪) مربوط بودند و پس از آن دندان‌ها (۱۲٫۲٪)، کلسیفیکاسیون‌های بافت نرم (۹٫۴٪)، ستون فقرات (۷٫۴٪)، رادیواپسیتی‌ها (۷٫۱٪) و مفصل گیجگاهی-فکی (۱٫۸٪) قرار داشتند.[1]



توزیع یافته‌های اتفاقی بر حسب ناحیه؛ نمودار تحریریه بر پایه Imboden-Ilia و همکاران (۲۰۲۶).

مشکلات روش‌شناختی مطالعات

نویسندگان مرور به گزارش ناقص ویژگی‌های بیمار و تصویر، دسته‌بندی ناقص و گزارش نکردن شدت یافته‌ها، حجم نمونه کوچک و مسائل شفافیت پژوهش اشاره کردند.[۱] برداشت تحریریه: دامنه بسیار وسیع شیوع بیشتر بازتاب تعریف‌های متفاوت «یافته اتفاقی» است تا تفاوت واقعی جمعیت‌ها.



پانورامیک کامل؛ نواحی خارج از دندان‌ها نیز باید بررسی شوند. تصویر: Coronation Dental Specialty Group، Wikimedia Commons؛ مجوز CC BY 3.0، با تغییر اندازه.

> «وقتی تصویر پانورامیک دندانی توجیه دارد، باید یا توسط متخصص رادیولوژی دهان و فک یا دندانپزشکی با آموزش و تجربه مناسب، به‌طور کافی از نظر یافته‌های اتفاقی ارزیابی شود.»
>
> “When a dental panoramic image is justified, it should be adequately assessed for incidental findings by either a specialist oral and maxillofacial radiologist or a dentist with appropriate training and experience.”
>
> — Imboden-Ilia و همکاران، Clin Oral Investig 2026[۱]

کلسیفیکاسیون شریان کاروتید در پانورامیک

کلسیفیکاسیون کاروتید معمولاً به شکل رادیواپسیتی‌های نامنظم در بافت نرم گردن، در مجاورت مهره‌های گردنی و پایین‌تر از زاویه مندیبل، دیده می‌شود. متاآنالیز ۲۰۲۶ با ۳۴ مطالعه مقطعی، شیوع تجمیعی کلسیفیکاسیون مشکوک کاروتید در پانورامیک‌های تهیه‌شده برای اهداف دندانی را حدود ۷٪ برآورد کرد.[۲]

همان مطالعه تأکید کرد پانورامیک ابزار غربالگری بیماری کاروتید نیست، اما دندانپزشک باید کلسیفیکاسیون‌های مشکوک را هنگام تفسیر تصاویر دندانی بشناسد و ارجاع مناسب انجام دهد.[۲]

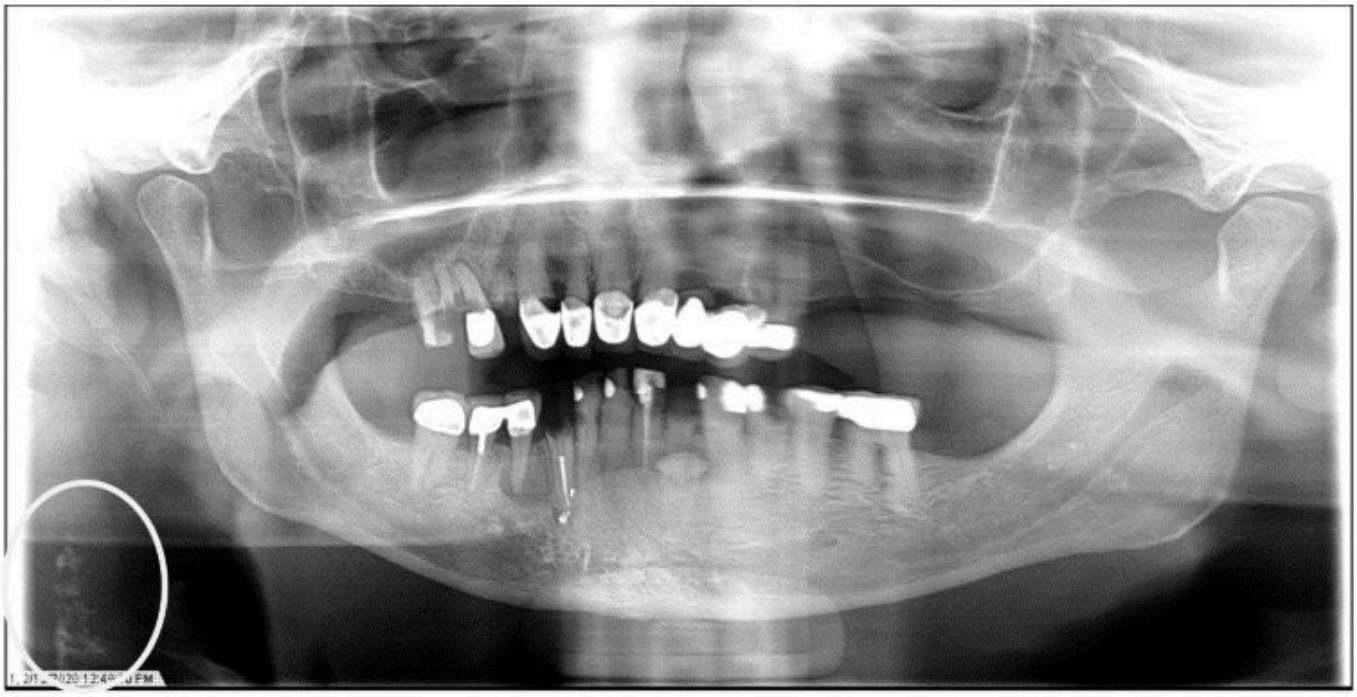

کلسیفیکاسیون یک‌طرفه کاروتید راست (دایره) در پانورامیک بیمار ۶۷ ساله. شکل ۱ از Brar و همکاران، Dent J 2024؛ مجوز CC BY 4.0، با تغییر اندازه.

ارزش بالینی کلسیفیکاسیون کاروتید در پانورامیک

مطالعه	جمعیت	یافته اصلی
Constantine ۲۰۱۹	۵۷۸۰ پانورامیک؛ ۲۳۳ سونوگرافی	تنگی ۵۰٪ یا بیشتر: ۱۵٫۴٪ با کلسیفیکاسیون در برابر ۵٫۸٪ بدون آن
Paju ۲۰۲۱	۴۹۲ بیمار کاندید آنژیوگرافی؛ پیگیری ده‌ساله	کلسیفیکاسیون شدید: HR ۳٫۰۸ مرگ از هر علت و ۳٫۴۳ مرگ قلبی-عروقی
Brar ۲۰۲۴	۳۱۴ بیمار با کلسیفیکاسیون و شاهد هم‌سان	ارتباط با سکته (aOR ۲٫۲۰) و بیماری کرونری (aOR ۲٫۱۰)
Momen ۲۰۲۶	۳۴ مطالعه مقطعی	شیوع تجمیعی حدود ۷٪

منبع: Constantine و همکاران Aust Dent J 2019؛ Paju و همکاران Int Endod J 2021؛ Brar و همکاران Dent J 2024؛ Momen و همکاران Clin Oral Investig 2026.

ارتباط با تنگی کاروتید و رویدادهای قلبی-عروقی

در مطالعه CACO، از ۵۷۸۰ پانورامیک متوالی، در ۱۰٫۸٪ کلسیفیکاسیون کاروتید دیده شد. در سونوگرافی داپلر، تنگی معنادار ۵۰٪ یا بیشتر در ۱۵٫۴٪ بیماران دارای کلسیفیکاسیون و ۵٫۸٪ بیماران بدون آن یافت شد؛ یعنی یک نفر از هر هفت نفر در برابر یک نفر از هر بیست نفر.[۳]

در کوهورت Parogene با ۴۹۲ بیمار نیازمند آنژیوگرافی کرونری، ۲۰٫۷٪ کلسیفیکاسیون قابل مشاهده داشتند و کلسیفیکاسیون شدید با نسبت خطر ۳٫۰۸ برای مرگ از هر علت و ۳٫۴۳ برای مرگ قلبی-عروقی در پیگیری ده‌ساله همراه بود.[۴] Brar و همکاران نیز ارتباط معنادار کلسیفیکاسیون با سکته مغزی و بیماری کرونری را گزارش کردند و یادآور شدند تنها ۴۱٫۷٪ بیماران پس از کشف آن مشاوره پزشکی دریافت کرده بودند.[۵]

مسئولیت تفسیر، گزارش و ارجاع

شواهد بالا دو پیام دارد. نخست، کل تصویر پانورامیک باید با رویکرد نظام‌مند بررسی شود، از جمله نواحی خارج از دندان‌ها مانند راه هوایی، ستون فقرات گردنی و بافت نرم گردن.[۱] دوم، یافته مشکوکی مانند کلسیفیکاسیون کاروتید باید در گزارش ثبت و بیمار برای ارزیابی پزشکی ارجاع شود.[۳، ۵]

رویکرد پیشنهادی به یافته‌های اتفاقی پانورامیک

گام	اقدام عملی
بررسی نظام‌مند	مرور همه نواحی تصویر، نه فقط ناحیه مورد پرسش
توصیف	ثبت محل، اندازه تقریبی و ویژگی‌های رادیوگرافیک یافته
تمایز	افتراق کلسیفیکاسیون کاروتید از ساختارهای مشابه در ناحیه گردن
گزارش	درج یافته در گزارش رادیولوژی و پرونده بیمار
ارجاع	ارجاع یافته‌های مشکوک برای ارزیابی پزشکی و پیگیری

منبع: جمع‌بندی تحریریه بر پایه Constantine ۲۰۱۹، Imboden-Ilia ۲۰۲۶ و Brar ۲۰۲۴.

جدول جمع‌بندی نکات

نکات کاربردی یافته‌های اتفاقی در پانورامیک

محور	نکته کلیدی
فراوانی	۵٫۲ تا ۸۸٫۱ درصد با ناهمگونی زیاد
شایع‌ترین ناحیه	راه هوایی
کلسیفیکاسیون کاروتید	حدود ۷٪ پانورامیک‌ها
ارزش بالینی	ارتباط با تنگی، سکته و مرگ‌ومیر
عمل بالینی	بررسی کل تصویر، گزارش و ارجاع

منبع: جمع‌بندی تحریریه بر پایه منابع فهرست‌شده در همین مقاله.

پرسش‌های متداول

یافته‌های اتفاقی در پانورامیک چقدر شایع‌اند؟

در متاآنالیز ۲۰۲۶، شیوع بین ۵٫۲ تا ۸۸٫۱ درصد گزارش شد و ناهمگونی میان مطالعات زیاد بود.[۱]

شایع‌ترین یافته‌های اتفاقی مربوط به کدام ناحیه‌اند؟

راه هوایی با ۳۰٫۹٪، سپس دندان‌ها و کلسیفیکاسیون‌های بافت نرم.[۱]

کلسیفیکاسیون کاروتید در چند درصد پانورامیک‌ها دیده می‌شود؟

در متاآنالیز ۳۴ مطالعه حدود ۷٪ و در مطالعه CACO ۱۰٫۸٪.[۲، ۳]

آیا پانورامیک برای غربالگری بیماری کاروتید مناسب است؟

خیر؛ ابزار غربالگری نیست، اما یافته مشکوک باید شناخته و ارجاع شود.[۲]

کلسیفیکاسیون کاروتید چه ارزش پیش‌آگهی دارد؟

نوع شدید آن با نسبت خطر ۳٫۰۸ برای مرگ از هر علت در پیگیری ده‌ساله همراه بود.[۴]

چه کسی باید پانورامیک را از نظر یافته‌های اتفاقی بررسی کند؟

متخصص رادیولوژی دهان و فک یا دندانپزشکی با آموزش و تجربه مناسب.[۱]

جمع‌بندی

یافته‌های اتفاقی بخش جدایی‌ناپذیر تفسیر پانورامیک‌اند. بیشتر آن‌ها اهمیت بالینی ندارند، اما برخی مانند کلسیفیکاسیون کاروتید با تنگی شریان، سکته و مرگ‌ومیر قلبی-عروقی مرتبط‌اند. بررسی نظام‌مند کل تصویر، گزارش دقیق و ارجاع مناسب، بدون اغراق در نقش غربالگری پانورامیک، رویکرد مبتنی بر شواهد است.

مطالعه مرتبط در دانشنامه

- مسئولیت تفسیر حجم CBCT و یافته‌های اتفاقی
- تصویربرداری پاتولوژی فک و صورت
- ضایعات خوش‌خیم فک: ویژگی‌های رادیوگرافیک
- واریاسیون‌های آناتومیک در CBCT
- سطح مرجع تشخیصی محلی پانورامیک در ایران
- هوش مصنوعی در رادیولوژی دندان و فک

منابع

شماره‌های بالانویس در متن به همین فهرست پیوند دارند؛ هر منبع با شناسه DOI یا نشانی رسمی ناشر قابل بررسی است.

Imboden-Ilia A, Awaad H, Inglezos E, Eliades T, Papageorgiou SN. Incidental findings from panoramic radiographs: A systematic review with meta-analysis. Clin Oral Investig. 2026;30(10):464. DOI PubMed متن کامل PMC

Momen M, Nassrallah WB, Berkache M, Jabbour S, Hieawy A. Recognition of giant cell arteritis and calcified carotid artery atheromas in dental practice: systematic review and meta-analysis. Clin Oral Investig. 2026;30(5):177. DOI PubMed

Constantine S, Roach D, Liberali S, Kiermeier A, Sarkar P, Jannes J, et al. Carotid Artery Calcification on Orthopantomograms (CACO Study) - is it indicative of carotid stenosis?. Aust Dent J. 2019;64(1):4-10. DOI PubMed

Paju S, Pietiäinen M, Liljestrand JM, Lahdentausta L, Salminen A, Kopra E, et al. Carotid artery calcification in panoramic radiographs associates with oral infections and mortality. Int Endod J. 2021;54(1):15-25. DOI PubMed

Brar A, DeColibus K, Rasner DS, Haynes AR, Pancratz F, Oladiran O, et al. Carotid Artery Calcification Detected on Panoramic Radiography Is Significantly Related to Cerebrovascular Accident, Coronary Artery Disease, and Poor Oral Health: A Retrospective Cross-Sectional Study. Dent J (Basel). 2024;12(4):99. DOI PubMed متن کامل PMC

درباره نویسنده: تیم تحریریه علمی چاوش طب آذین

این مقاله را تیم تحریریه علمی چاوش طب آذین بر پایه منابع داوری‌شده و بیانیه‌های رسمی فهرست‌شده تهیه کرده است؛ ادعای بازبینی بالینی مستقل ندارد و جایگزین قضاوت متخصص نیست. آخرین به‌روزرسانی: ۲۳ آبان ۱۴۰۵.