دانشنامه علمی چاوش طب آذین · chavoshteb.ir · به‌روزرسانی ۲۱ آبان ۱۴۰۵

نیش نهفته ماگزیلا: پانورامیک یا CBCT برای موقعیت‌یابی و تحلیل ریشه دندان‌های مجاور

در متاآنالیز ۱۷ مطالعه با ۱٬۱۱۵ نیش نهفته، CBCT موقعیت لبیالی-پالاتالی را دقیق‌تر تعیین کرد و پانورامیک ۸۶٪ تحلیل ریشه کمتری نشان داد. در یک مطالعه آینده‌نگر، طرح درمان یک‌سوم نیش‌ها پس از CBCT تغییر کرد. با این حال CBCT تنها وقتی موجه است که رادیوگرافی معمول پاسخ لازم را ندهد.

نکات کلیدی این مقاله

- CBCT موقعیت لبیالی-پالاتالی نیش نهفته را به‌طور معنادار دقیق‌تر از پانورامیک تعیین کرد.[۱]
- پانورامیک ۸۶٪ موارد کمتری از تحلیل ریشه دندان‌های مجاور را نسبت به CBCT نشان داد.[۱]
- در ۱۲۵ نیش نهفته، طرح درمان ۳۴٫۴٪ پس از CBCT تکمیلی تغییر کرد.[۷]
- حساسیت رادیوگرافی دوبعدی برای تحلیل ریشه ناشی از نیش در سطوح خفیف و متوسط تنها ۲۹٪ بود.[۵]
- CBCT فقط زمانی موجه است که رادیوگرافی معمول تشخیص درست را فراهم نکند یا درمان را بهینه کند.[۸]

نیش نهفته ماگزیلا می‌تواند ریشه دندان‌های مجاور را تحلیل ببرد و تعیین دقیق موقعیت آن در تصمیم‌گیری درمانی اهمیت دارد.[۱] پرسش بالینی این است که پانورامیک و رادیوگرافی‌های دوبعدی چه زمانی کافی‌اند و چه زمانی CBCT اطلاعاتی می‌دهد که طرح درمان را تغییر می‌دهد. این مقاله شواهد را برای رادیولوژیست دهان و فک مرور می‌کند.

فهرست مطالب

1. نیش نهفته و موقعیت‌یابی
2. تحلیل ریشه دندان‌های مجاور
3. اثر CBCT بر طرح درمان
4. توجیه CBCT در نیش نهفته
5. جدول جمع‌بندی نکات
6. پرسش‌های متداول

7. جمع‌بندی
8. مطالعه مرتبط در دانشنامه
9. منابع

نیش نهفته و موقعیت‌یابی

Peralta-Mamani و همکاران ۱۷ مقاله شامل ۸۷۷ بیمار با میانگین سنی ۱۷٫۶ سال و ۱٫۱۱۵ نیش نهفته را مرور کردند. شایع‌ترین موقعیت مزیودیستال در سکتورهای ۳ و ۴ بود و در متاآنالیز ۱۱ مطالعه، CBCT موقعیت لبیالی-پالاتالی را به‌طور معنادار دقیق‌تر از پانورامیک تعیین کرد.[۱]

Jung و همکاران نشان دادند که سکتور نیش در پانورامیک با موقعیت لبیالی-پالاتالی در CBCT ارتباط معنادار دارد: نیش‌های لبیالی در سکتورهای ۱ تا ۳، نیش‌های میانه آلوئول در سکتور ۴ و نیش‌های پالاتالی در سکتور ۵ شایع‌تر بودند.[۲]

مرور Eslami و همکاران با هشت مطالعه، دقت CBCT را ۵۰ تا ۹۵٪ و دقت رادیوگرافی معمول را ۳۹ تا ۸۵٪ گزارش کرد؛ توافق دو روش در موقعیت‌یابی (کاپا ۰٫۲۰ تا ۰٫۸۲) در حد ضعیف تا متوسط بود و بیشتر مطالعات خطر سوگیری بالا در انتخاب نمونه داشتند.[۳]

تحلیل ریشه دندان‌های مجاور

در مطالعه Rafflenbeul روی ۶۰ کودک و نوجوان درمان‌نشده، تحلیل ریشه دست‌کم یک دندان مجاور در ۶۷٫۵٪ کوادرانت‌ها دیده شد؛ ۵۵٫۷٪ انسیزورهای لترال، ۸٫۴٪ انسیزورهای سانترال و ۱۹٫۵٪ پرمولرهای اول تحلیل داشتند. تماس نیش با ریشه دندان مجاور تنها عامل خطر معنادار بود (نسبت شانس ۱۸٫۷).[۴]

Andresen و همکاران در بیماران ارجاعی برای CBCT، تحلیل ریشه ناشی از نیش را در ۸۰٪ انسیزورهای لترال یافتند. حساسیت رادیوگرافی دوبعدی در سطوح خفیف و متوسط ۲۹٪ و در سطح شدید ۵۰٪ بود و ویژگی آن ۴۸ تا ۶۸٪ گزارش شد.[۵]

شواهد تشخیص تحلیل ریشه در نیش نهفته

مطالعه	نمونه	یافته اصلی

مطالعه	نمونه	یافته اصلی
Peralta-Mamani ۲۰۲۴	متاآنالیز؛ ۱,۰۴۹ مورد برای تحلیل ریشه	پانورامیک ۸۶٪ تحلیل کمتر از CBCT نشان داد
Rafflenbeul ۲۰۱۹	۶۰ کودک و نوجوان درمان‌نشده	تحلیل در ۶۷٫۵٪ کوادرانت‌ها؛ لترال ۵۵٫۷٪
Andresen ۲۰۲۲	بیماران ارجاعی CBCT	حساسیت دوبعدی ۲۹٪ برای خفیف و متوسط
Alqerban ۲۰۱۶	مدل پیش‌بینی بر پایه پانورامیک	بروز ۳۳٫۸٪؛ AUC ۰٫۷۴ و برای شدید ۰٫۸۰

منبع: مقالات ذکرشده در فهرست منابع؛ تعریف تحلیل ریشه و جمعیت مطالعات متفاوت است.

پیش‌بینی‌کننده‌ها در پانورامیک

Alqerban و همکاران مدلی بر پایه پانورامیک ساختند که حضور تحلیل ریشه را با AUC برابر ۰٫۷۴ (در اعتبارسنجی متقاطع ۰٫۷۱) و تحلیل شدید را با ۰٫۸۰ پیش‌بینی می‌کرد؛ جنسیت، موقعیت اپکس، موقعیت عمودی تاج و بزرگ‌نمایی نیش قوی‌ترین پیش‌بینی‌کننده‌ها بودند و نویسندگان این مدل را ابزاری برای توجیه CBCT تکمیلی دانستند.[۶] در مقابل، در مطالعه Andresen جز مرحله تکامل ریشه هیچ ویژگی دوبعدی تحلیل متوسط یا شدید را پیش‌بینی نکرد.[۵]

اثر CBCT بر طرح درمان

Stoustrup و همکاران در مطالعه‌ای آینده‌نگر ۱۲۵ نیش نهفته را بررسی کردند. طرح درمان ۴۳ نیش (۳۴٫۴٪) پس از CBCT تغییر کرد؛ شایع‌ترین تغییر، جهت کشش کانتی‌لور (۲۲٫۴٪) و کم‌تکرارترین، تصمیم به کشیدن یا نگه‌داشتن نیش (۳٫۲٪) بود. زاویه‌های آلفا و لترال بزرگ در پانورامیک با احتمال بیشتر تغییر طرح همراه بودند.[۷]

> «طرح درمان یک‌سوم نیش‌ها پس از معاینه تکمیلی CBCT تغییر کرد.»
>
> “One-third of the canines had a change in treatment plan after supplemental CBCT examination.”
>
> — Stoustrup و همکاران، Eur J Orthod 2024[۷]

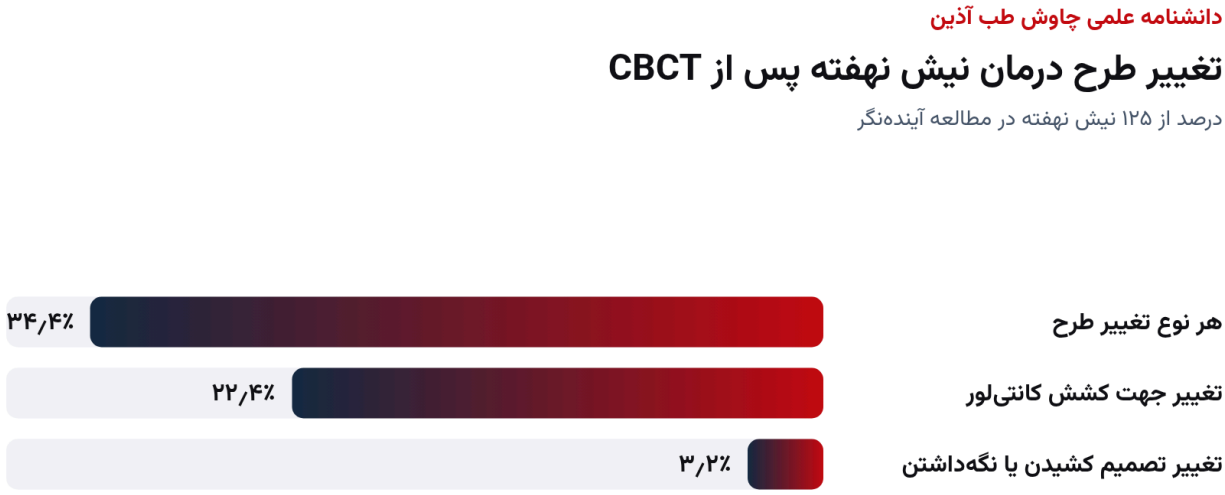

منبع: Stoustrup P و همکاران، Eur J Orthod 2024;46(1):cjad062.

تغییر طرح درمان پس از CBCT؛ نمودار تحریریه بر پایه Stoustrup و همکاران (۲۰۲۴).

توجیه CBCT در نیش نهفته

De Grauwe و همکاران در مرور کارایی تشخیصی CBCT در کودکان پیش از ارتودنسی، CBCT را با پروتکل مناسب ابزار قابل اعتمادی برای ارزیابی نیش نهفته دانستند اما تأکید کردند که روش استاندارد تشخیص نیست.[۸]

> «CBCT فقط در مواردی موجه است که رادیوگرافی معمول در فراهم کردن تشخیص درست پاتولوژی ناکام بماند.»
>
> “CBCT is justified only in those cases where conventional radiography fails to provide a correct diagnosis of pathology.”
>
> — De Grauwe و همکاران، Eur J Orthod 2019[۸]

سطح مرجع تشخیصی ملی بریتانیا برای CBCT نیش نهفته ماگزیلا در کودک ۱۲ ساله، DAP برابر ۱۷۰ میلی‌گری در سانتی‌متر مربع است؛ این مقدار نقطه شروع بهینه‌سازی FOV و پارامترهای پرتودهی در این اندیکاسیون است.[۹]

رویکرد پیشنهادی تصویربرداری نیش نهفته ماگزیلا

موقعیت بالینی	رویکرد	مبنا

موقعیت بالینی	رویکرد	مبنا
ارزیابی اولیه	پانورامیک و در صورت نیاز رادیوگرافی داخل دهانی	De Grauwe 2019؛ Jung 2012
نیش در تماس یا هم‌پوشان با ریشه لترال	بررسی CBCT با FOV کوچک	Rafflenbeul 2019؛ Andresen 2022
زاویه آلفا یا لترال بزرگ در پانورامیک	CBCT برای برنامه‌ریزی جهت کشش	Stoustrup 2024
موقعیت واضح و بدون نشانه تحلیل	ادامه با تصاویر دوبعدی	Eslami 2017؛ De Grauwe 2019
انجام CBCT	FOV محدود و مقایسه با DRL کودک	UKHSA

منبع: جمع‌بندی تحریریه بر پایه منابع فهرست‌شده؛ جایگزین قضاوت بالینی و راهنمای ملی نیست.

جدول جمع‌بندی نکات

نکات کلیدی تصویربرداری نیش نهفته ماگزیلا

محور	نکته کلیدی
موقعیت‌یابی	CBCT دقیق‌تر از پانورامیک
تحلیل ریشه	شایع؛ پانورامیک بسیاری را نشان نمی‌دهد
طرح درمان	تغییر در ۳۴٫۴٪ پس از CBCT
عامل خطر	تماس نیش با ریشه مجاور
توجیه	فقط وقتی تصاویر دوبعدی کافی نیستند

منبع: جمع‌بندی تحریریه بر پایه منابع فهرست‌شده در همین مقاله.

پرسش‌های متداول

آیا برای هر نیش نهفته CBCT لازم است؟

خیر؛ CBCT فقط وقتی موجه است که رادیوگرافی معمول تشخیص درست را فراهم نکند یا درمان را بهینه کند.[۸]

CBCT چقدر بهتر از پانورامیک موقعیت نیش را تعیین می‌کند؟

در متاآنالیز، CBCT موقعیت لبیالی-پالاتالی را به‌طور معنادار دقیق‌تر تعیین کرد.[۱]

تحلیل ریشه انسیزور لترال چقدر شایع است؟

در یک مطالعه ۵۵٫۷٪ و در گروه ارجاعی CBCT دیگری ۸۰٪ لترال‌ها تحلیل داشتند.[۴، ۵]

آیا پانورامیک تحلیل ریشه را تشخیص می‌دهد؟

حساسیت آن پایین است؛ ۲۹٪ برای تحلیل خفیف و متوسط در یک مطالعه.[۵]

CBCT چند درصد طرح درمان را تغییر می‌دهد؟

در مطالعه آینده‌نگر ۱۲۵ نیش، ۳۴٫۴٪.[۷]

سکتور نیش در پانورامیک چه اطلاعاتی می‌دهد؟

سکتور با موقعیت لبیالی-پالاتالی و تحلیل ریشه انسیزورها ارتباط معنادار داشت.[۲]

جمع‌بندی

در نیش نهفته ماگزیلا، CBCT موقعیت سه‌بعدی و تحلیل ریشه دندان‌های مجاور را دقیق‌تر از پانورامیک نشان می‌دهد و در حدود یک‌سوم موارد طرح درمان را تغییر می‌دهد. با این حال، توجیه فردی ضروری است: ارزیابی اولیه با تصاویر دوبعدی، شناسایی نشانه‌های پرخطر مانند تماس با ریشه لترال یا زاویه‌های بزرگ، و در صورت نیاز CBCT با FOV محدود و دوز بهینه.

مطالعه مرتبط در دانشنامه

- CBCT در ارتودنسی: توجیه و اندیکاسیون

- تحلیل ریشه ارتودنسی با CBCT
- راهنمای تصویربرداری دهان و فک در کودکان
- توجیه تصویربرداری دندان و فک
- سطوح مرجع تشخیصی CBCT
- تفسیر کامل حجم CBCT و یافته‌های اتفاقی

منابع

شماره‌های بالانویس در متن به همین فهرست پیوند دارند؛ هر منبع با شناسه DOI یا نشانی رسمی ناشر قابل بررسی است.

Peralta-Mamani M, Rubira CM, López-López J, Honório HM, Rubira-Bullen IR. CBCT vs panoramic radiography in assessment of impacted upper canine and root resorption of the adjacent teeth: A systematic review and meta-analysis. J Clin Exp Dent. 2024;16(2):e198-e222. DOI PubMed متن کامل PMC

Jung YH, Liang H, Benson BW, Flint DJ, Cho BH. The assessment of impacted maxillary canine position with panoramic radiography and cone beam CT. Dentomaxillofac Radiol. 2012;41(5):356-60. DOI PubMed متن کامل PMC

Eslami E, Barkhordar H, Abramovitch K, Kim J, Masoud MI. Cone-beam computed tomography vs conventional radiography in visualization of maxillary impacted-canine localization: A systematic review of comparative studies. Am J Orthod Dentofacial Orthop. 2017;151(2):248-258. DOI PubMed

Rafflenbeul F, Gros CI, Lefebvre F, Bahi-Gross S, Maizeray R, Bolender Y. Prevalence and risk factors of root resorption of adjacent teeth in maxillary canine impaction, among untreated children and adolescents. Eur J Orthod. 2019;41(5):447-453. DOI PubMed

Andresen AKH, Jonsson MV, Sulo G, Thelen DS, Shi XQ. Radiographic features in 2D imaging as predictors for justified CBCT examinations of canine-induced root resorption. Dentomaxillofac Radiol. 2022;51(1):20210165. DOI PubMed متن کامل PMC

Alqerban A, Jacobs R, Fieuws S, Willems G. Predictors of root resorption associated with maxillary canine impaction in panoramic images. Eur J Orthod. 2016;38(3):292-9. DOI PubMed متن کامل PMC

Stoustrup P, Videbæk A, Wenzel A, Matzen LH. Will supplemental cone beam computed tomography change the treatment plan of impacted maxillary canines based on 2D radiography? A prospective clinical study. Eur J Orthod. 2024;46(1):cjad062. DOI PubMed

De Grauwe A, Ayaz I, Shujaat S, Dimitrov S, Gbadegbegnon L, Vande Vannet B, et al. CBCT in orthodontics: a systematic review on justification of CBCT in a paediatric population prior to orthodontic treatment. Eur J Orthod. 2019;41(4):381-389. DOI PubMed متن کامل PMC

UK Health Security Agency. National Diagnostic Reference Levels (NDRLs) — dental radiography (panoramic, cephalometric and CBCT). GOV.UK; updated 11 December 2025. صفحه رسمی GOV.UK

درباره نویسنده: تیم تحریریه علمی چاوش طب آذین

این مقاله را تیم تحریریه علمی چاوش طب آذین بر پایه منابع داوری‌شده و بیانیه‌های رسمی فهرست‌شده تهیه کرده است؛ ادعای بازبینی بالینی مستقل ندارد و جایگزین قضاوت متخصص نیست. آخرین به‌روزرسانی: ۲۱ آبان ۱۴۰۵.