دانشنامه علمی چاوش طب آذین · chavoshteb.ir · به‌روزرسانی ۲۵ آبان ۱۴۰۵

درگیری فورکا در تصویربرداری: رادیوگرافی دوبعدی، CBCT و شواهد دقت تشخیصی

در تشخیص درگیری فورکا، توافق CBCT با یافته حین جراحی در مرور سیستماتیک ۸۲٫۴ تا ۸۴٪ بود، در حالی که این رقم برای رادیوگرافی داخل دهانی ۳۸٫۷ تا ۸۳٫۱٪ و برای پانورامیک ۴۳٫۳ تا ۶۳٪ گزارش شد. با این حال، هیچ‌کدام از این روش‌ها استاندارد طلایی نیستند و معاینه بالینی و پروب فورکا همچنان پایه تشخیص است.

نکات کلیدی این مقاله

- در مرور ۲۲ مطالعه، توافق CBCT با یافته جراحی ۸۲٫۴ تا ۸۴٪، رادیوگرافی داخل دهانی ۳۸٫۷ تا ۸۳٫۱٪ و پانورامیک ۴۳٫۳ تا ۶۳٪ بود.[۱]
- در مولرهای ماگزیلا، یافته حین جراحی ۸۲٫۴٪ داده‌های CBCT را تأیید کرد (کاپای وزنی ۰٫۹۱۷).[۲]
- حساسیت CBCT در یک مطالعه مقایسه‌ای ۶۲٫۸٪ و رادیوگرافی پری‌اپیکال ۵۶٫۹٪ بود.[۳]
- پروتکل اسکن بر اطمینان اندازه‌گیری اثر دارد و CBCT کم‌دوز در مطالعه جسد همه نقایص شناسایی‌شده با پروتکل پردوز را نیز نشان داد.[۴،۵]
- فراتحلیل یادگیری عمیق حساسیت ۰٫۹۳ و ویژگی ۰٫۹۴ را گزارش کرد، اما ورود بالینی آن به داده‌های بزرگ‌تر نیاز دارد.[۶]

درگیری فورکا یعنی تحلیل استخوان در ناحیه انشعاب ریشه‌های دندان‌های چندریشه‌ای؛ یافته‌ای که پیش‌آگهی مولر و انتخاب میان درمان غیرجراحی، جراحی رژنراتیو، قطع ریشه یا کشیدن دندان را تغییر می‌دهد. پروب بالینی، به‌ویژه در مولرهای ماگزیلا با ورودی‌های مزیوپالاتال و دیستوپالاتال، محدودیت دسترسی دارد و همین موضوع تصویربرداری را به ابزار مکمل تبدیل کرده است. این مقاله شواهد دقت رادیوگرافی دوبعدی و CBCT را در ارزیابی درگیری فورکا برای رادیولوژیست دهان و فک مرور می‌کند.[۱،۲]

فهرست مطالب

1. درگیری فورکا و پرسش تصویربرداری
2. رادیوگرافی دوبعدی در تشخیص درگیری فورکا

3. دقت CBCT در مقایسه با یافته حین جراحی
4. CBCT کم‌دوز برای ارزیابی فورکا
5. هوش مصنوعی در شناسایی درگیری فورکا
6. توصیه‌های گزارش‌نویسی و توجیه CBCT
7. جدول جمع‌بندی نکات
8. پرسش‌های متداول
9. جمع‌بندی
10. مطالعه مرتبط در دانشنامه
11. منابع

درگیری فورکا و پرسش تصویربرداری

در مولرهای مندیبل دو ورودی فورکا (باکال و لینگوال) و در مولرهای ماگزیلا سه ورودی (باکال، مزیوپالاتال و دیستوپالاتال) وجود دارد. ورودی‌های پالاتال ماگزیلا با پروب به‌سختی ارزیابی می‌شوند و در رادیوگرافی دوبعدی نیز با ریشه پالاتال و ساختارهای مجاور هم‌پوشانی دارند. پرسش بالینی معمولاً این است که آیا تحلیل افقی بین ریشه‌ها وجود دارد، عمق آن چقدر است و مورفولوژی ریشه و تنه ریشه چه گزینه درمانی را ممکن می‌کند.[۱، ۲]

رادیوگرافی تنها بخش استخوانی ضایعه را نشان می‌دهد و درباره وضعیت بافت نرم و اتصال بالینی اطلاعات مستقیم نمی‌دهد. بنابراین تصویر همیشه باید در کنار عمق پاکت، از دست رفتن اتصال بالینی و پروب افقی فورکا تفسیر شود.

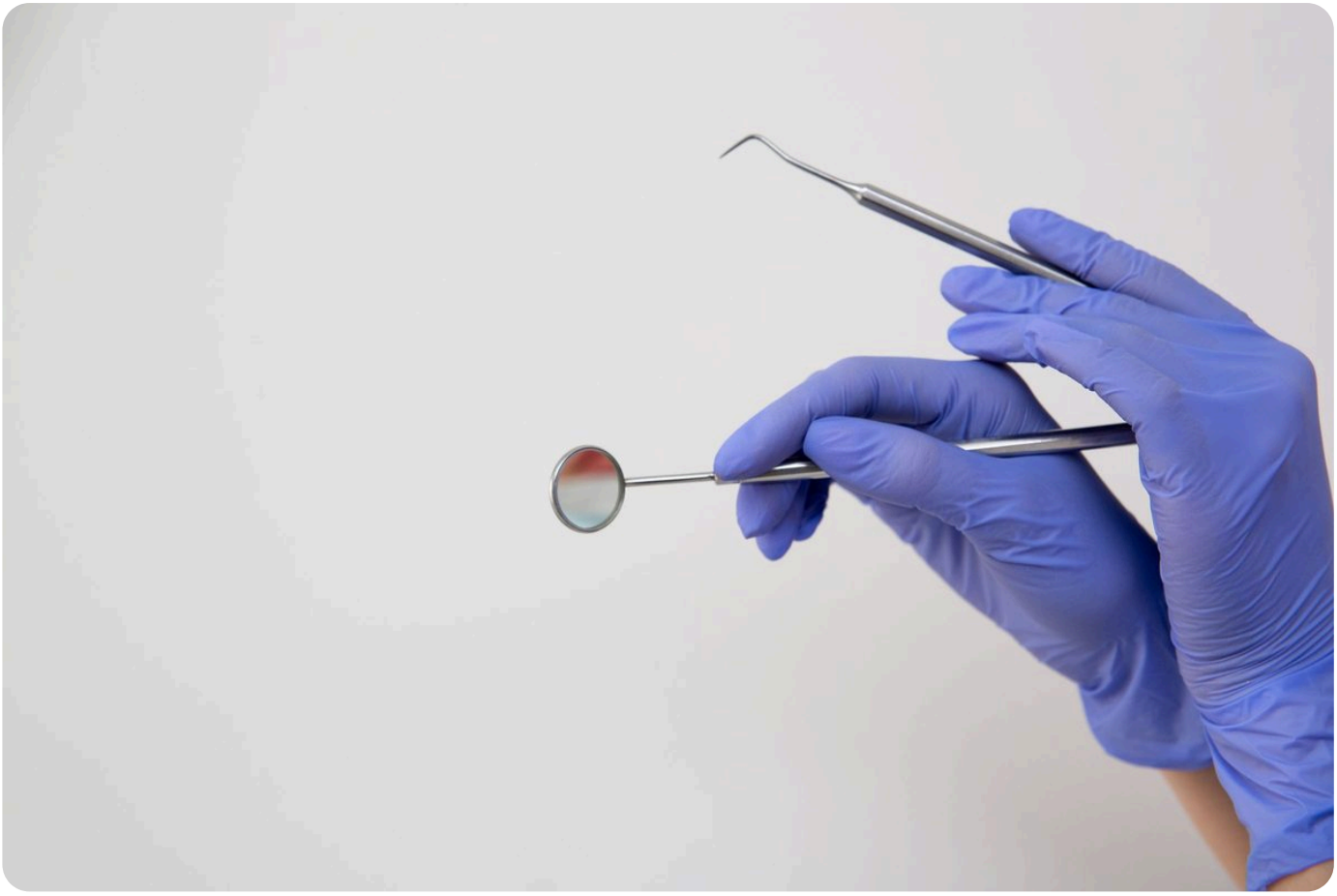

آینه و سوند معاینه؛ پروب بالینی فورکا همچنان پایه تشخیص است و تصویربرداری نقش مکمل دارد. عکس: Ivan Babydov در Pexels؛ مجوز Pexels.

رادیوگرافی دوبعدی در تشخیص درگیری فورکا

Jolivet و همکاران ۲۲ مطالعه را بررسی کردند که هرکدام دست‌کم دو روش ارزیابی فورکا را مقایسه کرده بودند؛ ۱۵ مطالعه گذشته‌نگر، پنج مطالعه آینده‌نگر، یک کارآزمایی تصادفی و یک گزارش موردی. با یافته جراحی باز به‌عنوان مرجع، توافق پانورامیک ۴۳٫۳ تا ۶۳٪ و رادیوگرافی داخل دهانی ۳۸٫۷ تا ۸۳٫۱٪ بود.[1]

همین مرور نشان داد که اعتبار اندازه‌گیری‌ها بیش از هر عامل دیگری به محل ورودی فورکا وابسته است و دقت رادیوگرافی داخل دهانی و پانورامیک تحت تأثیر تجربه مشاهده‌گر قرار دارد. به بیان دیگر، دامنه گسترده توافق در روش‌های دوبعدی تا حدی بازتاب تفاوت مهارت تفسیرکننده است.[1]

نشانه‌های رادیوگرافیک و محدودیت‌ها

در رادیوگرافی پری‌اپیکال، رادیولوسنسی ناحیه انشعاب یا افزایش پهنای فضای بین ریشه‌ای در مولرهای مندیبل معمولاً واضح‌تر از مولرهای ماگزیلاست. در ماگزیلا، هم‌پوشانی ریشه پالاتال با فورکا می‌تواند تحلیل را پنهان کند یا شدت آن را کمتر نشان دهد. رادیوگرافی موازی با زاویه‌بندی استاندارد، شرط حداقلی برای مقایسه تصاویر پیگیری است.

مقایسه روش‌های تصویربرداری در ارزیابی درگیری فورکا

روش	توافق با یافته جراحی	محدودیت اصلی
پانورامیک	۴۳٫۳ تا ۶۳٪	هم‌پوشانی و وضوح کمتر در ناحیه مولر
رادیوگرافی داخل دهانی	۳۸٫۷ تا ۸۳٫۱٪	هم‌پوشانی ریشه پالاتال در ماگزیلا
CBCT	۸۲٫۴ تا ۸۴٪	دوز بیشتر و آرتیفکت ترمیم‌های فلزی

منبع: Jolivet و همکاران 2022؛ ستون محدودیت جمع‌بندی تحریریه است.

دقت CBCT در مقایسه با یافته حین جراحی

در مطالعه Qiao و همکاران روی مولرهای ماگزیلا، یافته‌های حین جراحی ۸۲٫۴٪ داده‌های CBCT را تأیید کرد و کاپای وزنی ۰٫۹۱۷ بود. بیشترین توافق در ورودی باکال و پس از آن در ورودی‌های دیستوپالاتال و مزیوپالاتال دیده شد. طول تنه ریشه و پهنای ورودی فورکا در CBCT با مقادیر حین جراحی تفاوت معنادار نداشتند، اما تحلیل افقی و عمودی استخوان در CBCT کمتر از طبقه‌بندی حین جراحی برآورد شد.[۲]

> «تصاویر CBCT دقت بالایی در ارزیابی از دست رفتن بافت پریودنتال در درگیری فورکا و مورفولوژی ریشه در مولرهای ماگزیلا نشان می‌دهند.»
>
> “Cone-beam computed tomography images demonstrate a high accuracy in assessing the loss of periodontal tissue of the FI and root morphologies in maxillary molars.”
>
> — Qiao و همکاران، J Clin Periodontol 2014[۲]

Yusof و همکاران CBCT، رادیوگرافی پری‌اپیکال و اندازه‌گیری خطی حین جراحی را مقایسه کردند. میان CBCT و اندازه‌گیری حین جراحی در هیچ پارامتر بالینی تفاوت معنادار دیده نشد، در حالی که اندازه تحلیل عمودی در رادیوگرافی پری‌اپیکال مولرهای ماگزیلا با اندازه جراحی تفاوت معنادار داشت. حساسیت CBCT ۶۲٫۸٪ و رادیوگرافی پری‌اپیکال ۵۶٫۹٪ بود.[۳]

حداکثر توافق روش‌های تصویربرداری با یافته جراحی فورکا

بیشترین درصد توافق گزارش‌شده در مرور سیستماتیک



منبع: Jolivet و همکاران، Dentomaxillofac Radiol 2022؛ کمترین مقادیر به ترتیب ۴۳٫۳، ۳۸٫۷ و ۸۲٫۴٪ بود.

حداکثر توافق گزارش‌شده با یافته جراحی؛ نمودار تحریریه بر پایه Jolivet و همکاران (۲۰۲۲).

اثر پروتکل اسکن بر اطمینان اندازه‌گیری

Rinne و همکاران نشان دادند که حالت اسکن CBCT بر توافق و اطمینان اندازه‌گیری فورکا اثر دارد. کاپای توافق با اندازه حین جراحی در یک پروتکل با چرخش ۱۸۰ درجه ۰٫۵۳۸ و در پروتکل استاندارد ۳۶۰ درجه ۰٫۶۹۸ بود. تعداد اندازه‌گیری‌های «مطمئن» نیز از ۵۲ مورد از ۶۰ اندازه‌گیری در یک حالت اسکن به ۱۶ مورد در حالت دیگر کاهش یافت.[۴]

این یافته برای رادیولوژیست دو پیام دارد: نخست، گزارش فورکا باید پروتکل اسکن را در نظر بگیرد؛ دوم، کاهش دوز یا تغییر وکسل بدون بررسی اثر آن بر پرسش تشخیصی مشخص، می‌تواند اطمینان تفسیر را کم کند.

CBCT کم‌دوز برای ارزیابی فورکا

Ruetters و همکاران ۵۹ نقص فورکا را در ۹ مولر ماگزیلا و ۱۶ مولر مندیبل شش جسد انسانی با پروتکل پردوز، پروتکل کم‌دوز و اندازه‌گیری جراحی ارزیابی کردند. توافق هر دو پروتکل با اندازه جراحی متوسط بود (کاپای کوهن ۰٫۵۹۷۵)، اما همه نقایصی که با پروتکل پردوز شناسایی شدند، با پروتکل کم‌دوز نیز دیده شدند. ضریب همبستگی درون‌طبقه‌ای میان مشاهده‌گران برای اندازه‌گیری خطی ۰٫۹۹۲ در پروتکل پردوز و ۰٫۹۸۷ در پروتکل کم‌دوز بود.[۵]

> «CBCT کم‌دوز در این شرایط آزمایشی روشی دقیق و پایا برای شناسایی و اندازه‌گیری نقایص فورکا در مولرهای مندیبل و ماگزیلا است.»

> “LD-CBCT is a precise and reliable method for detecting and measuring furcation defects in mandibular and maxillary molars in this experimental setting.”
>
> — Ruetters و همکاران، Sci Rep 2022[۵]

محدودیت مهم این شواهد، طراحی آزمایشگاهی روی جسد است؛ آرتیفکت ترمیم‌های فلزی، حرکت بیمار و بافت نرم زنده در این شرایط به‌طور کامل بازسازی نمی‌شوند. با این حال، داده‌ها نشان می‌دهند که پروتکل کم‌دوز برای این پرسش مشخص قابل بررسی است.[۵]

مطالعات مقایسه CBCT با اندازه‌گیری حین جراحی فورکا

مطالعه	طراحی	یافته اصلی
Qiao ۲۰۱۴	مولرهای ماگزیلا، بالینی	تأیید ۸۲٫۴٪ داده‌ها؛ کاپای وزنی ۰٫۹۱۷
Yusof ۲۰۲۱	CBCT، پری‌اپیکال و جراحی	حساسیت ۶۲٫۸٪ در برابر ۵۶٫۹٪
Rinne ۲۰۲۰	مقایسه حالت‌های اسکن	کاپای ۰٫۵۳۸ تا ۰٫۶۹۸ بسته به پروتکل
Ruetters ۲۰۲۲	۵۹ نقص در جسد	کاپای ۰٫۵۹۷۵؛ کم‌دوز همه نقایص را نشان داد

منبع: چکیده‌های منتشرشده مطالعات؛ فهرست منابع همین مقاله.

هوش مصنوعی در شناسایی درگیری فورکا

فراتحلیل Atieh و همکاران هشت مطالعه با ۷۸۱۴ رادیوگرافی از ۱۲۳۷۳ مولر را شامل شد. مدل‌های یادگیری عمیق حساسیت ۰٫۹۳، ویژگی ۰٫۹۴ و سطح زیر منحنی ۰٫۹۷ داشتند و دقت در مولرهای مندیبل بیشتر بود (حساسیت ۰٫۹۶ و ویژگی ۰٫۹۷).[۶]

نویسندگان تأکید کردند که پروب بالینی همچنان روش ضروری تشخیص است و پیش از ورود ایمن این ابزارها به عمل روزمره، داده‌های بزرگ‌تر و متنوع‌تر برای کاهش مثبت کاذب لازم است.[۶]

توصیه‌های گزارش‌نویسی و توجیه CBCT

شواهد موجود از تجویز روتین CBCT برای همه بیماران پریودنتال پشتیبانی نمی‌کند. CBCT با FOV محدود را می‌توان برای مولرهای ماگزیلا با شک به درگیری ورودی‌های پالاتال، زمانی که نتیجه تصویربرداری انتخاب میان درمان رژنراتیو، قطع ریشه یا کشیدن دندان را تغییر می‌دهد، در نظر گرفت.[۱،۲]

- ذکر ورودی درگیر (باکال، لینگوال، مزیوپالاتال یا دیستوپالاتال) و عمق تقریبی تحلیل افقی.[۲]
- توصیف طول تنه ریشه، فاصله بین ریشه‌ها و نزدیکی ریشه‌ها.[۲]
- اشاره به محدودیت ناشی از آرتیفکت ترمیم یا پروتکل اسکن.[۴]
- یادآوری اینکه یافته تصویری جایگزین پروب بالینی فورکا نیست.[۱،۶]

جدول جمع‌بندی نکات

نکات کاربردی تصویربرداری درگیری فورکا

محور	نکته کلیدی
توافق CBCT	۸۲٫۴ تا ۸۴٪ با یافته جراحی
روش‌های دوبعدی	وابسته به محل ورودی و تجربه مشاهده‌گر
برآورد عمق	کم‌برآوردی تحلیل افقی و عمودی در CBCT
پروتکل اسکن	اثر معنادار بر اطمینان اندازه‌گیری
توجیه	FOV محدود و فقط با اثر بر تصمیم درمان

منبع: جمع‌بندی تحریریه بر پایه منابع فهرست‌شده در همین مقاله.

پرسش‌های متداول

دقیق‌ترین روش تصویربرداری برای درگیری فورکا کدام است؟

در مرور سیستماتیک، CBCT نزدیک‌ترین توافق را با یافته جراحی داشت (۸۲٫۴ تا ۸۴٪)، اما هیچ روشی استاندارد طلایی شناخته نشد.[۱]

چرا پانورامیک برای فورکا کافی نیست؟

توافق پانورامیک با یافته جراحی ۴۳٫۳ تا ۶۳٪ بود و دقت آن به تجربه مشاهده‌گر وابسته است.[۱]

آیا CBCT عمق تحلیل استخوان را دقیق نشان می‌دهد؟

طول تنه ریشه و پهنای ورودی دقیق بودند، اما تحلیل افقی و عمودی در CBCT کمتر از یافته جراحی برآورد شد.[۲]

آیا می‌توان برای فورکا از CBCT کم‌دوز استفاده کرد؟

در مطالعه جسد، همه نقایص شناسایی‌شده با پروتکل پردوز با پروتکل کم‌دوز نیز دیده شدند، اما شواهد بالینی هنوز محدود است.[۵]

پروتکل اسکن چه اثری بر تفسیر دارد؟

تعداد اندازه‌گیری‌های مطمئن در یک حالت اسکن ۵۲ از ۶۰ و در حالت دیگر ۱۶ از ۶۰ بود.[۴]

هوش مصنوعی در تشخیص فورکا چقدر دقیق است؟

فراتحلیل هشت مطالعه حساسیت ۰٫۹۳ و ویژگی ۰٫۹۴ را نشان داد، اما برای کاربرد روزمره داده‌های گسترده‌تر لازم است.[۶]

جمع‌بندی

تصویربرداری در درگیری فورکا مکمل معاینه بالینی است، نه جایگزین آن. رادیوگرافی داخل دهانی موازی برای ارزیابی اولیه و پیگیری کاربرد دارد، اما در ورودی‌های پالاتال مولرهای ماگزیلا محدود است. CBCT با FOV محدود نزدیک‌ترین توافق را با یافته جراحی دارد و مورفولوژی ریشه را بهتر نشان می‌دهد؛ تجویز آن زمانی موجه است که نتیجه، تصمیم درمانی مشخصی را تغییر دهد. انتخاب پروتکل اسکن نیز بخشی از کیفیت تشخیص است و باید با پرسش بالینی هماهنگ شود.

مطالعه مرتبط در دانشنامه

- تحلیل استخوان پریودنتال در تصویربرداری

- تشخیص تحلیل استخوان پریودنتال با یادگیری عمیق
- تصویربرداری اندودانتیکس از پری‌اپیکال تا CBCT
- مسئولیت تفسیر کل حجم CBCT
- فناوری کم‌دوز CBCT
- توجیه تصویربرداری در دهان و فک

منابع

شماره‌های بالانویس در متن به همین فهرست پیوند دارند؛ هر منبع با شناسه DOI یا نشانی رسمی ناشر قابل بررسی است.

1. Jolivet G, Huck O, Petit C. Evaluation of furcation involvement with diagnostic imaging methods: a systematic review. Dentomaxillofac Radiol. 2022;51(8):20210529. DOI PubMed PMC

2. Qiao J, Wang S, Duan J, Zhang Y, Qiu Y, Sun C, et al. The accuracy of cone-beam computed tomography in assessing maxillary molar furcation involvement. J Clin Periodontol. 2014;41(3):269-74. DOI PubMed

3. Yusof NAM, Noor E, Reduwan NH, Yusof MYPM. Diagnostic accuracy of periapical radiograph, cone beam computed tomography, and intrasurgical linear measurement techniques for assessing furcation defects: a longitudinal randomised controlled trial. Clin Oral Investig. 2021;25(3):923-932. DOI PubMed

4. Rinne CA, Dagassan-Berndt DC, Connert T, Müller-Gerbl M, Weiger R, Walter C. Impact of CBCT image quality on the confidence of furcation measurements. J Clin Periodontol. 2020;47(7):816-824. DOI PubMed

5. Ruetters M, Gehrig H, Kim TS, Bartha V, Bruckner T, Schwindling FS, et al. Imaging furcation defects with low-dose cone beam computed tomography. Sci Rep. 2022;12(1):6824. DOI PubMed PMC

6. Atieh MA, Shah M, Hakam A, Al-Karadsheh O, Zabadi S, AlAli F, et al. Diagnostic accuracy of artificial intelligence-based deep learning models in detecting furcation involvement: A systematic review and meta-analysis. J Periodontol. 2026;97(7):1559-1574. DOI PubMed PMC

درباره نویسنده: تیم تحریریه علمی چاوش طب آذین

این مقاله را تیم تحریریه علمی چاوش طب آذین بر پایه منابع داوری‌شده و بیانیه‌های رسمی فهرست‌شده تهیه کرده است؛ ادعای بازبینی بالینی مستقل ندارد و جایگزین قضاوت متخصص نیست. آخرین به‌روزرسانی: ۲۵ آبان ۱۴۰۵.