دانشنامه علمی چاوش طب آذین · chavoshteb.ir · به‌روزرسانی ۲۵ آبان ۱۴۰۵

تصویربرداری پیگیری ایمپلنت: رادیوگرافی پری‌اپیکال، CBCT و ارزیابی استخوان مارژینال

در تصویربرداری پیگیری ایمپلنت، رادیوگرافی پری‌اپیکال با تکنیک موازی ابزار اصلی پایش تغییر سطح استخوان مارژینال است؛ این روش سطح استخوان را به‌طور میانگین حدود نیم میلی‌متر بیش از اندازه جراحی نشان می‌دهد، اما تغییرات را در پیگیری‌ها پایا ثبت می‌کند. CBCT در تشخیص و طبقه‌بندی نقایص اطراف ایمپلنت دقیق‌تر است، ولی باید برای پرسش‌های مشخص و با پروتکل بهینه تجویز شود.

نکات کلیدی این مقاله

- در ۲۶۸ ایمپلنت، رادیوگرافی پری‌اپیکال سطح استخوان مارژینال را به‌طور میانگین ۰٫۴۵ میلی‌متر متفاوت از اندازه جراحی نشان داد و آن را بیش‌برآورد کرد.[۳]
- همان رادیوگرافی‌ها تغییر سطح استخوان را در پیگیری‌های مختلف پایا ثبت کردند.[۴]
- در نقایص اطراف ایمپلنت، حساسیت ۱۰۰٪ CBCT و رادیوگرافی داخل دهانی ۶۳ تا ۶۹٪ بود.[۵]
- CBCT در نقایص حلقوی داخل استخوانی و فنستراسیون عملکرد خوبی داشت، اما در دهیسنس ضعیف‌تر بود.[۶]
- هیچ‌یک از ۱۷ مطالعه هوش مصنوعی در اندازه‌گیری تحلیل استخوان مارژینال، اعتبارسنجی خارجی چندمرکزی مستقل نداشت.[۸]

پس از قرار دادن ایمپلنت، تصویربرداری برای ثبت وضعیت پایه، پایش تغییر استخوان مارژینال و بررسی عوارضی مانند پری‌ایمپلنتیت یا آسیب ساختارهای آناتومیک انجام می‌شود. انتخاب روش و زمان تصویربرداری باید بر پایه پرسش بالینی، اصل توجیه و بهینه‌سازی دوز باشد. این مقاله شواهد دقت رادیوگرافی داخل دهانی و CBCT را در تصویربرداری پیگیری ایمپلنت برای رادیولوژیست دهان و فک مرور می‌کند.[۱، ۲]

فهرست مطالب

1. هدف تصویربرداری پیگیری ایمپلنت
2. رادیوگرافی پری‌اپیکال در پایش استخوان مارژینال

3. CBCT در تشخیص نقایص اطراف ایمپلنت
4. CBCT کم‌دوز برای پایش ضایعات اطراف ایمپلنت
5. هوش مصنوعی در اندازه‌گیری استخوان اطراف ایمپلنت
6. انتخاب روش و زمان‌بندی در عمل
7. جدول جمع‌بندی نکات
8. پرسش‌های متداول
9. جمع‌بندی
10. مطالعه مرتبط در دانشنامه
11. منابع

هدف تصویربرداری پیگیری ایمپلنت

راهنمای EAO تأکید می‌کند که هر مواجهه پزشکی با پرتو یونیزان باید توجیه داشته باشد و سود خالص برای بیمار ایجاد کند و اصل کمترین دوز معقول با در نظر گرفتن روش‌های جایگزین رعایت شود. این راهنما برای کسانی که تصویربرداری را تجویز یا انجام می‌دهند، تعهدات مشخصی در زمینه توجیه و بهینه‌سازی برمی‌شمارد.[۱]

در پیگیری ایمپلنت، پرسش اصلی معمولاً تغییر سطح استخوان مارژینال نسبت به وضعیت پایه است. برای پاسخ به این پرسش، تصویر پایه با تکنیک تکرارپذیر و تصاویر پیگیری با همان هندسه اهمیت بیشتری از وضوح مطلق دارند.[۴]

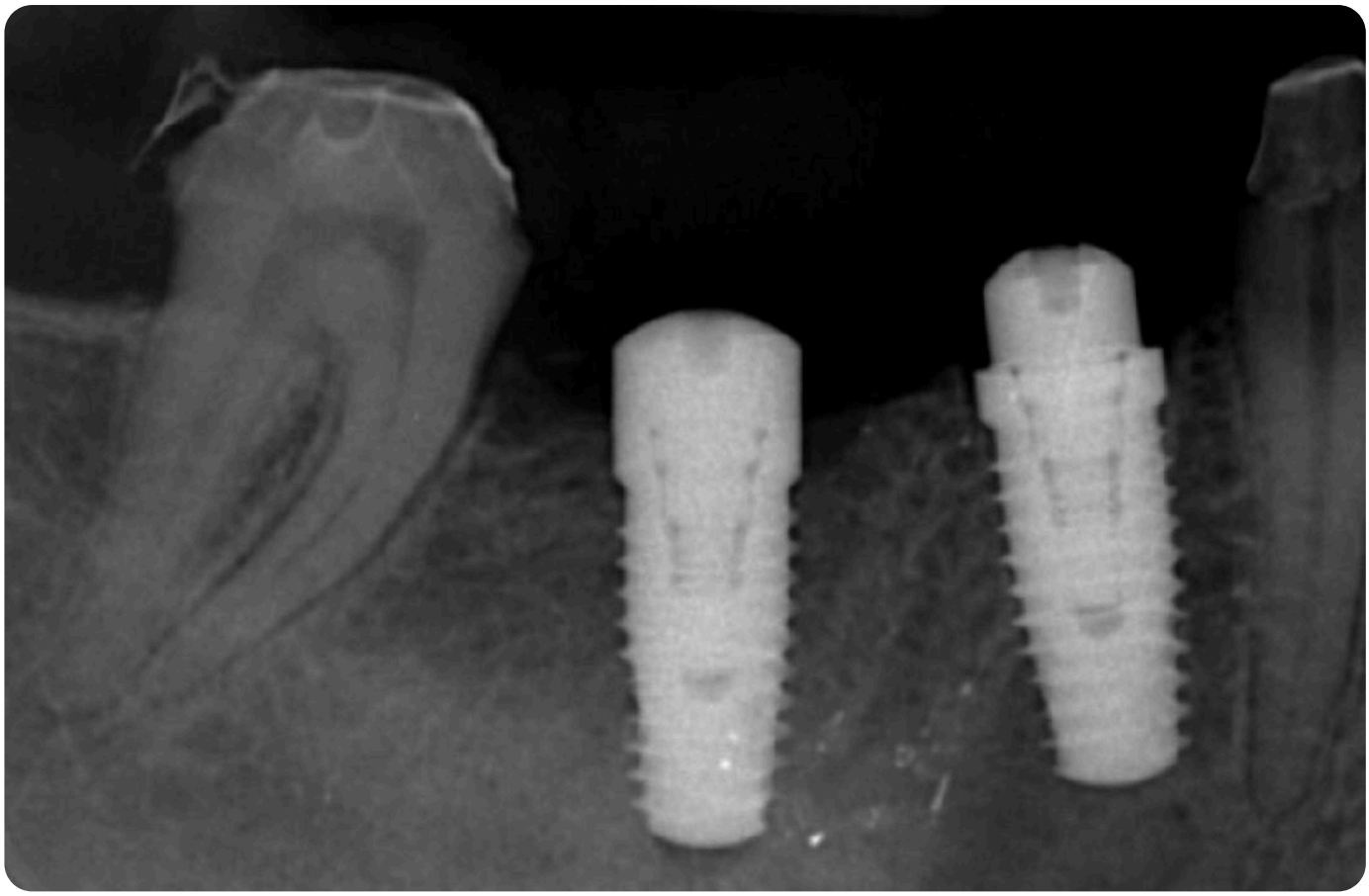

رادیوگرافی پری‌اپیکال ایمپلنت‌های دندانی؛ رزوه‌های واضح نشانه تابش تقریباً عمود بر محور ایمپلنت و شرط اندازه‌گیری تکرارپذیر استخوان مارژینال است. تصویر: DRosenbach، Wikimedia Commons؛ مجوز CC BY-SA 3.0، با تغییر اندازه.

رادیوگرافی پری‌اپیکال در پایش استخوان مارژینال

Cassetta و همکاران ۲۶۸ ایمپلنت را در ۱۴۲ بیمار با تکنیک موازی و نگهدارنده فیلم بررسی کردند. توافق میان مشاهده‌گران ۰٫۹۸۰ بود و میانگین اختلاف اندازه رادیوگرافیک و جراحی ۰٫۴۵ میلی‌متر (انحراف معیار ۱٫۷۶ و دامنه صفر تا ۸ میلی‌متر) گزارش شد. رادیوگرافی پری‌اپیکال سطح استخوان مارژینال را به‌طور معنادار بیش‌برآورد کرد و فک، محل ایمپلنت و زمان کاشت بر این خطا اثر نداشتند.[۳]

در گزارش دیگری از همین گروه، اندازه‌گیری‌ها در زمان کاشت و جراحی مرحله دوم تکرار شد. میانگین اختلاف رادیوگرافیک و حین عمل ۰٫۵۰ میلی‌متر با انحراف معیار ۱٫۵۵ بود، اما میان تغییر سطح استخوان در اندازه‌گیری جراحی و رادیوگرافیک همبستگی خطی معنادار وجود داشت.[۴]

> «تحلیل رادیوگرافیک سطح استخوان مارژینال اطراف ایمپلنت را در مقایسه با اندازه‌گیری حین عمل به‌طور معنادار بیش‌برآورد کرد، اما رادیوگرافی پری‌اپیکال در تعیین تغییرات سطح استخوان در پیگیری‌های مختلف پایاست.»

> “Radiographic analysis significantly overestimated the level of peri-implant marginal bone compared to intraoperative measurements, but peri-apical radiographs are reliable in determining the bone level changes at different follow-ups.”
>
> — Cassetta و همکاران، Int J Oral Maxillofac Surg 2018[۴]

شرایط تکرارپذیری تصویر

استفاده از تکنیک موازی با کون بلند و نگهدارنده فیلم، پیش‌شرط مقایسه اندازه‌ها در زمان‌های مختلف است. رزوه‌های ایمپلنت مرجع داخلی مناسبی برای کنترل زاویه‌بندی فراهم می‌کنند؛ رزوه‌های واضح در هر دو سمت نشان می‌دهد پرتو تقریباً عمود بر محور ایمپلنت تابیده است.

مقایسه روش‌های تصویربرداری پیگیری ایمپلنت

روش	کاربرد اصلی	محدودیت
رادیوگرافی پری‌اپیکال موازی	پایش تغییر استخوان مارژینال مزیال و دیستال	بیش‌برآورد سطح استخوان؛ نبود دید باکولینگوال
پانورامیک	نمای کلی چند ایمپلنت	وضوح و هندسه کمتر برای اندازه‌گیری دقیق
CBCT با FOV محدود	طبقه‌بندی نقایص و عوارض آناتومیک	دوز بیشتر و آرتیفکت در دیواره باکال

منبع: جمع‌بندی تحریریه بر پایه Song 2021، Cassetta 2018 و Pelekos 2018.

CBCT در تشخیص نقایص اطراف ایمپلنت

Song و همکاران دقت CBCT و تصویربرداری داخل دهانی را در نقایص استخوانی اطراف ایمپلنت با میکروسی‌تی به‌عنوان مرجع مقایسه کردند. حساسیت تشخیص نقص با CBCT ۱۰۰٪ و با تصاویر داخل دهانی ۶۹٪ و ۶۳٪ بود. تصاویر داخل دهانی دهیسنس وستیبولار را تشخیص ندادند و نیمی از نقایص داخل استخوانی را نادرست طبقه‌بندی کردند. همبستگی اندازه عمق و پهنای نقص با مرجع برای CBCT ۰٫۹۱ و برای تصاویر داخل دهانی ۰٫۸۲ بود.[۵]

دانشنامه علمی چاوش طب آذین

حساسیت تشخیص نقایص استخوانی اطراف ایمپلنت

درصد حساسیت در مقایسه با میکروسی‌تی



منبع: Song و همکاران، BMC Med Imaging 2021؛ دو مقدار گزارش‌شده برای هر روش.

حساسیت تشخیص نقایص اطراف ایمپلنت؛ نمودار تحریریه بر پایه Song و همکاران (۲۰۲۱).

مرور Pelekos و همکاران از ۳۷۱۶ عنوان، ۱۸ مطالعه شامل ۱۳ مطالعه آزمایشگاهی و پنج مطالعه حیوانی را وارد کرد. دقت CBCT در نقایص حلقوی داخل استخوانی و فنستراسیون منصفانه تا عالی بود، اما در دهیسنس متوسط تا پایین گزارش شد و در نقایص بزرگ‌تر دقت بالاتری داشت.[۶]

> «در شرایط آزمایشگاهی، CBCT در تشخیص نقایص حلقوی داخل استخوانی یا فنستراسیون اطراف ایمپلنت عملکرد خوبی دارد، اما در نمایش دهیسنس‌ها ضعیف‌تر است.»
>
> “In vitro, CBCT performs well in detecting peri-implant circumferential-intrabony or fenestration defects but less in depicting dehiscences.”
>
> — Pelekos و همکاران، Clin Oral Implants Res 2018[۶]

آرتیفکت تیتانیوم و ضخامت استخوان باکال

آرتیفکت سخت‌شدگی پرتو در مجاورت ایمپلنت می‌تواند لایه نازک استخوان باکال را پنهان کند یا نقصی کاذب نشان دهد. به همین دلیل، ضعف CBCT در تشخیص دهیسنس با مفهوم فیزیکی آرتیفکت همسوست و گزارش باید این محدودیت را صریحاً ذکر کند.[۶]

CBCT کم‌دوز برای پایش ضایعات اطراف ایمپلنت

Leisner و همکاران در یک مطالعه آزمایشگاهی، پروتکل‌های کم‌دوز را با CBCT پردوز مقایسه کردند. انحراف اندازه‌ها از پروتکل پردوز برای همه مشاهده‌گران کمتر از ۰٫۳ میلی‌متر بود، هرچند بافت‌های اطراف کیفیت تصویر کم‌دوز را کاهش دادند. نویسندگان CBCT کم‌دوز را گزینه‌ای بالقوه برای پایش ضایعات اطراف ایمپلنت با دوز بسیار کمتر دانستند.[۷]

مرور Bornstein و همکاران نشان داد که دوز مؤثر دستگاه‌های CBCT دامنه‌ای بسیار گسترده دارد و کمترین دوز تقریباً ۱۰۰ برابر کمتر از بیشترین دوز است. کاهش FOV به ناحیه مورد نظر و تنظیم پارامترهای اکسپوژر، کاهش قابل توجه دوز را ممکن می‌کند.[۲]

شواهد کمّی تصویربرداری اطراف ایمپلنت

مطالعه	طراحی	یافته اصلی
Cassetta ۲۰۱۸	۲۶۸ ایمپلنت در ۱۴۲ بیمار	اختلاف میانگین ۰٫۴۵ میلی‌متر با جراحی
Song ۲۰۲۱	مقایسه با میکروسی‌تی	همبستگی ۰٫۹۱ برای CBCT و ۰٫۸۲ برای داخل دهانی
Pelekos ۲۰۱۸	۱۸ مطالعه آزمایشگاهی و حیوانی	ضعف CBCT در دهیسنس
Leisner ۲۰۲۲	CBCT کم‌دوز آزمایشگاهی	انحراف کمتر از ۰٫۳ میلی‌متر

منبع: چکیده‌های منتشرشده مطالعات؛ فهرست منابع همین مقاله.

هوش مصنوعی در اندازه‌گیری استخوان اطراف ایمپلنت

مرور Khanzadeh و همکاران ۱۷ مطالعه را از ۱۴۸۵ رکورد وارد کرد. سگمنتیشن ایمپلنت به ضریب دایس ۰٫۹۸۶ رسید، اما دقت طبقه‌بندی پری‌ایمپلنتیت ۰٫۷۷۷ بود. هیچ مطالعه‌ای مجموعه کامل پیامدهای توافق اندازه‌گیری مطلق تحلیل استخوان را گزارش نکرد و هیچ‌کدام اعتبارسنجی خارجی چندمرکزی مستقل قابل ردیابی نداشتند.[۸]

نتیجه این مرور آن است که مدل‌های فعلی را تنها می‌توان برای پژوهش و تحلیل تصویر تحت نظارت دقیق به کار برد و هنوز برای استفاده روتین بالینی توصیه نمی‌شوند.[۸]

انتخاب روش و زمان‌بندی در عمل

- ثبت رادیوگرافی پری‌اپیکال پایه با تکنیک موازی، تا تغییرات بعدی نسبت به آن سنجیده شود.[۴]
- تکرار تصویربرداری فقط با توجیه بالینی، برای نمونه افزایش عمق پاکت یا خونریزی و چرک، و نه به‌صورت روتین.[۱]
- تجویز CBCT با FOV محدود برای نقایص پیچیده، برنامه‌ریزی درمان جراحی یا شک به آسیب ساختارهای عصبی-عروقی.[۲، ۵]
- ذکر محدودیت آرتیفکت در ارزیابی دیواره باکال در گزارش CBCT.[۶]

جدول جمع‌بندی نکات

نکات کاربردی تصویربرداری پیگیری ایمپلنت

محور	نکته کلیدی
روش پایه	پری‌اپیکال موازی با تصویر پایه
خطای اندازه	بیش‌برآورد حدود ۰٫۵ میلی‌متر سطح استخوان
نقایص پیچیده	CBCT با حساسیت ۱۰۰٪ در برابر ۶۳ تا ۶۹٪
دهیسنس	نقطه ضعف CBCT به دلیل آرتیفکت
هوش مصنوعی	فاقد اعتبارسنجی خارجی برای کاربرد روتین

منبع: جمع‌بندی تحریریه بر پایه منابع فهرست‌شده در همین مقاله.

پرسش‌های متداول

روش اصلی تصویربرداری پیگیری ایمپلنت چیست؟

رادیوگرافی پری‌اپیکال با تکنیک موازی؛ این روش تغییرات سطح استخوان را در پیگیری‌ها پایا ثبت می‌کند.[۴]

رادیوگرافی پری‌اپیکال چقدر خطا دارد؟

میانگین اختلاف با اندازه جراحی حدود ۰٫۴۵ تا ۰٫۵۰ میلی‌متر بود و سطح استخوان بیش‌برآورد شد.[۳، ۴]

چه زمانی CBCT برای پیگیری ایمپلنت لازم است؟

زمانی که نقص پیچیده، برنامه جراحی یا عارضه آناتومیک مطرح باشد؛ CBCT در طبقه‌بندی نقایص دقیق‌تر است.[۲، ۵]

آیا CBCT دهیسنس باکال را خوب نشان می‌دهد؟

خیر؛ دقت CBCT در دهیسنس متوسط تا پایین و در نقایص داخل استخوانی و فنستراسیون بهتر بود.[۶]

آیا CBCT کم‌دوز برای پیگیری کافی است؟

در مطالعه آزمایشگاهی، انحراف اندازه‌ها از پروتکل پردوز کمتر از ۰٫۳ میلی‌متر بود، اما شواهد بالینی محدود است.[۷]

آیا هوش مصنوعی تحلیل استخوان اطراف ایمپلنت را اندازه می‌گیرد؟

مدل‌ها در پژوهش امیدوارکننده‌اند، اما بدون اعتبارسنجی خارجی چندمرکزی برای استفاده روتین توصیه نمی‌شوند.[۸]

جمع‌بندی

تصویربرداری پیگیری ایمپلنت بر مقایسه تکرارپذیر با تصویر پایه استوار است. رادیوگرافی پری‌اپیکال موازی با وجود بیش‌برآورد مختصر سطح استخوان، تغییرات را پایا نشان می‌دهد و ابزار اصلی پایش است. CBCT در تشخیص و طبقه‌بندی نقایص اطراف ایمپلنت برتری دارد، اما محدودیت آن در دیواره باکال و دوز بیشتر، تجویزش را به پرسش‌های مشخص محدود می‌کند. پروتکل کم‌دوز و FOV محدود، و در آینده ابزارهای هوش مصنوعی اعتبارسنجی‌شده، می‌توانند این تعادل را بهبود دهند.

مطالعه مرتبط در دانشنامه

- CBCT برای برنامه‌ریزی ایمپلنت
- برنامه‌ریزی ایمپلنت با هوش مصنوعی
- دقت جراحی ایمپلنت با گاید استاتیک
- ارزیابی استخوان پیوندی پس از سینوس لیفت
- آرتیفکت CBCT: طبقه‌بندی و منشأ فیزیکی
- کولیماسیون مستطیلی در رادیوگرافی داخل دهانی

منابع

شماره‌های بالانویس در متن به همین فهرست پیوند دارند؛ هر منبع با شناسه DOI یا نشانی رسمی ناشر قابل بررسی است.

1. Harris D, Horner K, Gröndahl K, Jacobs R, Helmrot E, Benic GI, et al. E.A.O. guidelines for the use of diagnostic imaging in implant dentistry 2011. A consensus workshop organized by the European Association for Osseointegration at the Medical University of Warsaw. Clin Oral Implants Res. 2012;23(11):1243-53. DOI PubMed

2. Bornstein MM, Scarfe WC, Vaughn VM, Jacobs R. Cone beam computed tomography in implant dentistry: a systematic review focusing on guidelines, indications, and radiation dose risks. Int J Oral Maxillofac Implants. 2014;29 Suppl:55-77. DOI PubMed

3. Cassetta M, Di Giorgio R, Barbato E. Are Intraoral Radiographs Accurate in Determining the Peri-implant Marginal Bone Level? Int J Oral Maxillofac Implants. 2018;33(4):847-852. DOI PubMed

4. Cassetta M, Di Giorgio R, Barbato E. Are intraoral radiographs reliable in determining peri-implant marginal bone level changes? The correlation between open surgical measurements and peri-apical radiographs. Int J Oral Maxillofac Surg. 2018;47(10):1358-1364. DOI PubMed

5. Song D, Shujaat S, de Faria Vasconcelos K, Huang Y, Politis C, Lambrichts I, et al. Diagnostic accuracy of CBCT versus intraoral imaging for assessment of peri-implant bone defects. BMC Med Imaging. 2021;21(1):23. DOI PubMed PMC

6. Pelekos G, Acharya A, Tonetti MS, Bornstein MM. Diagnostic performance of cone beam computed tomography in assessing peri-implant bone loss: A systematic review. Clin Oral Implants Res. 2018;29(5):443-464. DOI PubMed

7. Leisner LC, Tasaka A, Trebing CT, Hilgenfeld T, Kosinski MA, Kronsteiner D, et al. Measuring peri-implant bone lesions using low-dose cone-beam computed tomography. J Prosthodont Res. 2022;66(2):326-332. DOI PubMed

8. Khanzadeh H, Azizigermi S, Mokhlesi A, Gheisari R, Çakmak G, Molinero-Mourelle P, et al. Artificial intelligence in radiographic quantification and severity assessment of peri-implant marginal bone loss: A systematic review. J Prosthodont. 2026. DOI PubMed

---

درباره نویسنده: تیم تحریریه علمی چاوش طب آذین

این مقاله را تیم تحریریه علمی چاوش طب آذین بر پایه منابع داوری‌شده و بیانیه‌های رسمی فهرست‌شده تهیه کرده است؛ ادعای بازبینی بالینی مستقل ندارد و جایگزین قضاوت متخصص نیست. آخرین به‌روزرسانی: ۲۵ آبان ۱۴۰۵.