مقایسه سنسور CMOS و PSP و سنسور تبدیل مستقیم: دقت تشخیصی، کیفیت تصویر و زمان کار

در مطالعه ex vivo Barros-Costa و همکاران، مساحت زیر منحنی (AUC) سنسور تبدیل مستقیم بی‌سیم و سنسور CMOS در تصاویر خام هر دو ۰٫۷۲ و صفحه PSP ۰٫۵۸ بود؛ با فیلتر سازنده، فاصله PSP با دو سامانه دیگر کم شد.[۱] مطالعات قدیمی‌تر با استاندارد بافت‌شناسی تفاوت معناداری میان فیلم، PSP، CCD و CBCT در تشخیص پوسیدگی پروگزیمال نیافتند[۲]؛ بنابراین انتخاب گیرنده بیشتر به پردازش تصویر، خطای تکنیکی و جریان کار وابسته است تا برتری مطلق یک فناوری.

نکات کلیدی این مقاله

- در تصاویر خام، AUC سنسور تبدیل مستقیم و CMOS هر دو ۰٫۷۲ و AUC صفحه PSP ۰٫۵۸ بود (P کمتر از ۰٫۰۰۱).[۱]
- حساسیت PSP بدون فیلتر ۰٫۲۱ بود و با اعمال فیلتر سازنده به ۰٫۴۸ رسید.[۱]
- در مقایسه ۱۳۸ دندان با استاندارد بافت‌شناسی، فیلم، PSP، CCD و CBCT عملکرد مشابهی در تشخیص پوسیدگی پروگزیمال داشتند.[۲]
- در آموزش دانشجویی، کیفیت تصویر و دقت تکنیکی (به‌ویژه زاویه) با PSP بهتر بود، ولی CCD سریع‌تر بود.[۳]
- مرور سیستماتیک نشان داد همه مزیت‌های پیش‌بینی‌شده دیجیتال، از جمله کاهش دوز و تکرار، در کار روزمره تأیید نشده است.[۴]

گیرنده‌های دیجیتال داخل دهانی در سه گروه اصلی قرار می‌گیرند: سنسورهای تبدیل غیرمستقیم (CCD و CMOS با لایه سینتیلاتور)، صفحه‌های فسفری تحریک‌پذیر با نور (PSP) و نسل تازه‌تر سنسورهای تبدیل مستقیم که فوتون ایکس را بدون مرحله نوری به سیگنال الکتریکی تبدیل می‌کنند.[۱] اصول فیزیکی این آشکارسازها در مقاله‌های جداگانه دانشنامه بررسی شده است؛ این مقاله بر پرسش بالینی مقایسه سنسور CMOS و PSP متمرکز است: کدام گیرنده در عمل دقت تشخیصی، کیفیت تصویر و کارایی بهتری دارد و شواهد موجود تا چه حد قابل تعمیم است.

فهرست مطالب

1. مقایسه سنسور CMOS و PSP در تشخیص پوسیدگی پروگزیمال
2. کیفیت تصویر، خطای تکنیکی و زمان کار
3. نکات کاربردی برای رادیولوژیست
4. جدول جمع‌بندی نکات
5. پرسش‌های متداول
6. جمع‌بندی
7. مطالعه مرتبط در دانشنامه
8. منابع

مقایسه سنسور CMOS و PSP در تشخیص پوسیدگی پروگزیمال

Barros-Costa و همکاران ۲۸ دندان پرمولر شامل ۲۱ ضایعه پوسیدگی پروگزیمال غیرحفره‌ای تأییدشده با micro-CT را در یک فانتوم قوس دندانی با سه سامانه تصویربرداری کردند: سنسور تبدیل مستقیم بی‌سیم، سنسور CMOS سیمی و PSP. هر سامانه با و بدون فیلتر پیشنهادی سازنده ارزیابی شد و هشت رادیولوژیست دهان، فک و صورت ۱۶۸ تصویر را با مقیاس پنج‌درجه‌ای خواندند.[1] AUC در کل بین ۰٫۵۸ و ۰٫۷۳، حساسیت بین ۰٫۲۱ و ۰٫۶۸ و ویژگی بین ۰٫۶۹ و ۰٫۹۲ بود.[1]

دقت تشخیص پوسیدگی پروگزیمال با سه گیرنده دیجیتال در مطالعه ex vivo

شاخص	سنسور تبدیل مستقیم	سنسور CMOS	صفحه PSP
AUC در تصویر خام	۰٫۷۲ ± ۰٫۰۶	۰٫۷۲ ± ۰٫۰۶	۰٫۵۸ ± ۰٫۰۷
حساسیت در تصویر خام	۰٫۶۸ ± ۰٫۱۸ (بیشترین)	گزارش جداگانه در چکیده ندارد	۰٫۲۱ ± ۰٫۰۹ (کمترین)
حساسیت پس از فیلتر سازنده	گزارش جداگانه در چکیده ندارد	گزارش جداگانه در چکیده ندارد	۰٫۴۸ ± ۰٫۱۶
جمع‌بندی نویسندگان	مشابه CMOS	مشابه سنسور تبدیل مستقیم	در حالت بدون فیلتر ضعیف‌تر

منبع: Barros-Costa و همکاران، Dentomaxillofac Radiol 2026.

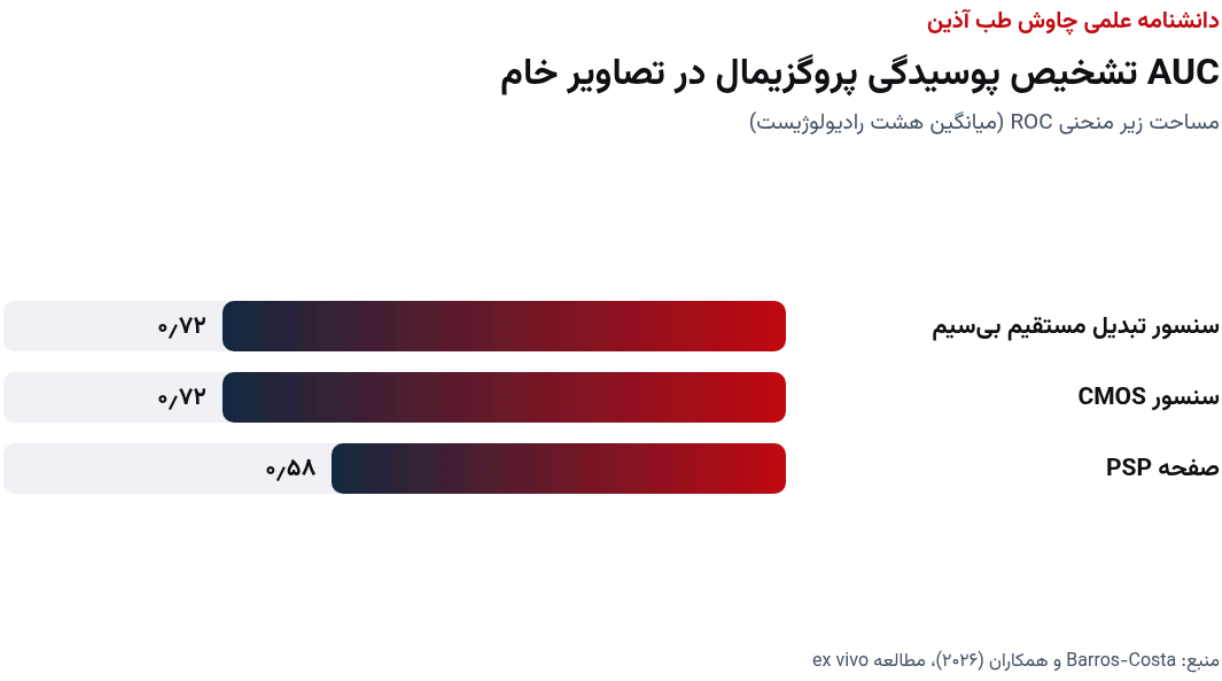

AUC سه گیرنده در تصاویر خام؛ نمودار تحریریه بر پایه داده Barros-Costa و همکاران.

> «بر پایه این مطالعه ex vivo، سنسورهای تبدیل مستقیم بی‌سیم و CMOS عملکرد تشخیصی مشابهی داشتند که در شرایط بدون فیلتر از PSP بهتر بود.»
>
> “Based on this ex vivo study, the wireless direct-conversion and CMOS sensors demonstrated similar diagnostic performance, superior to PSP in unfiltered conditions.”
>
> — Barros-Costa و همکاران، Dentomaxillofac Radiol 2026[1]

نقش پردازش تصویر در مقایسه PSP و سنسور

نکته مهم این مطالعه آن است که فاصله PSP با دو سامانه دیگر عمدتاً در تصاویر خام دیده شد و پس از اعمال فیلتر سازنده، عملکرد PSP به سامانه‌های دیگر نزدیک شد.[1] بنابراین در مقایسه گیرنده‌ها باید مشخص باشد که تصویر خام یا پردازش‌شده ارزیابی شده است. نویسندگان خود تأکید کرده‌اند که طراحی ex vivo و حجم نمونه متوسط، تعمیم نتایج را محدود می‌کند.[1]

مطالعه با استاندارد بافت‌شناسی

Senel و همکاران ۲۷۶ سطح پروگزیمال از ۱۳۸ دندان خلفی را با معاینه بصری، فیلم، سنسور CCD، صفحه PSP و CBCT بررسی و نتایج را با استاندارد بافت‌شناسی مقایسه کردند. توافق درون‌مشاهده‌گر بین ۰٫۷۳۹ و ۰٫۹۲۸ و توافق بین‌مشاهده‌گر بین ۰٫۶۳۱ و ۰٫۸۱۱ بود. بیشترین مقادیر Az به CBCT تعلق داشت، اما تفاوت روش‌ها از نظر آماری معنادار نبود.[۲]

> «معاینه بصری، فیلم، CCD، صفحه‌های PSP و CBCT در تشخیص پوسیدگی پروگزیمال عملکرد مشابهی داشتند.»
>
> “Visual inspection, film, CCD, PSP plates and cone beam CT performed similarly in the detection of proximal caries.”
>
> — Senel و همکاران، Dentomaxillofac Radiol 2010[۲]

کیفیت تصویر، خطای تکنیکی و زمان کار

در مطالعه Zhang و همکاران، ۲۰ دانشجوی دندانپزشکی و بهداشت دهان رادیوگرافی‌های پری‌اپیکال و بایت‌وینگ قدامی و خلفی را روی مانکن آموزشی با PSP و CCD تهیه کردند. زمان تهیه تصویر با CCD به‌طور کلی کوتاه‌تر بود، ولی تفاوت معنادار نبود؛ در مقابل، وضوح، روشنایی و کنتراست و دقت تکنیکی، به‌ویژه زاویه‌بندی، با PSP به‌طور معناداری بهتر بود.[۳] نویسندگان پیشنهاد کردند دانشجویان با هر دو گیرنده آموزش ببینند.[۳]

ویژگی‌های عملی گیرنده‌های داخل دهانی در شواهد منتخب

محور	سنسور (CCD یا CMOS)	صفحه PSP	منبع
زمان تهیه تصویر	کوتاه‌تر در آموزش دانشجویی (تفاوت غیرمعنادار)	طولانی‌تر به دلیل مرحله اسکن	Zhang 2019
کیفیت تصویر و خطای زاویه	ضعیف‌تر از PSP در دست دانشجو	به‌طور معنادار بهتر	Zhang 2019
دامنه دینامیک	گسترده‌تر بودن آن تأیید نشد	ممکن است گسترده‌تر باشد	Wenzel 2010

محور	سنسور (CCD یا CMOS)	صفحه PSP	منبع
ناراحتی بیمار	بیشتر	کمتر، مشابه فیلم	Wenzel 2010
آسیب و فرسودگی	آسیب‌پذیری سنسور گزارش شده است	خراش صفحه در استفاده بالینی	Wenzel 2010
کنترل عفونت	نیاز به پوشش محافظ	پوشش دولایه برای جلوگیری از آلودگی پیشنهاد شده است	Wenzel 2010

منبع: Zhang و همکاران، J Dent Educ 2019؛ Wenzel و Møystad، Acta Odontol Scand 2010.

مزیت‌هایی که در عمل تأیید نشدند

Wenzel و Møystad در مرور سیستماتیک خود شش مزیت پرتکرار رادیوگرافی دیجیتال را بررسی کردند. به نظر می‌رسید جابه‌جایی از فیلم به دیجیتال زمان کار را کاهش دهد، اما کاهش دوز لزوماً حاصل نمی‌شد و تعداد تکرار و خطا ممکن بود افزایش یابد. دامنه دینامیک وسیع‌تر برای PSP، و نه سنسورها، گزارش شد و ذخیره و انتقال تصویر چالش‌های تازه‌ای مانند حجم فایل و فشرده‌سازی ایجاد کرد.[۴]

> «همه مزیت‌های پیش‌بینی‌شده رادیوگرافی دیجیتال نسبت به فیلم در کار بالینی روزمره درست از آب درنیامده‌اند.»
>
> “Not all of the predicted advantages with digital compared to film-based radiography hold true in daily clinical work.”
>
> — Wenzel و Møystad، Acta Odontol Scand 2010[۴]

نکات کاربردی برای رادیولوژیست

- در مقایسه یا خرید گیرنده، دقت تشخیصی را هم در تصویر خام و هم در تصویر پردازش‌شده بسنجید؛ اثر فیلتر سازنده بر PSP چشمگیر بوده است.[۱]
- شواهد بافت‌شناسی برتری قطعی یک گیرنده را در تشخیص پوسیدگی پروگزیمال نشان نداده است؛ کیفیت تکنیک و شرایط مشاهده اهمیت کمتری از نوع گیرنده ندارد.[۲، ۴]

- در محیط آموزشی، خطای زاویه با سنسور سخت بیشتر بوده است؛ آموزش موقعیت‌دهی برای هر دو نوع گیرنده لازم است.[۳]
- تعداد تصاویر و تکرارها را پایش کنید، زیرا رابطه تکرار با دوز بیمار در دیجیتال اهمیت ویژه دارد.[۴]
- نتایج سنسورهای تبدیل مستقیم فعلاً از یک مطالعه ex vivo با نمونه محدود است و به داده بالینی بیشتری نیاز دارد.[۱]

جدول جمع‌بندی نکات

نکات کلیدی مقایسه سنسور CMOS و PSP

محور	نکته کلیدی
دقت در تصویر خام	CMOS و تبدیل مستقیم AUC ۰٫۷۲؛ PSP ۰٫۵۸
اثر فیلتر	حساسیت PSP از ۰٫۲۱ به ۰٫۴۸ رسید
استاندارد بافت‌شناسی	تفاوت معنادار میان فیلم، PSP، CCD و CBCT دیده نشد
کیفیت تکنیکی	PSP در دست دانشجو خطای زاویه کمتری داشت
جریان کار	سنسور سریع‌تر، ولی ناراحتی بیمار بیشتر
محدودیت شواهد	بیشتر مطالعات ex vivo با نمونه محدودند

منبع: جمع‌بندی تحریریه بر پایه منابع فهرست‌شده در همین مقاله.

پرسش‌های متداول

کدام گیرنده در تشخیص پوسیدگی پروگزیمال دقیق‌تر است؟

در مطالعه ex vivo جدید، سنسور تبدیل مستقیم و CMOS در تصاویر خام AUC برابر ۰٫۷۲ داشتند و PSP ۰٫۵۸ بود؛ اما مطالعه با استاندارد بافت‌شناسی تفاوت معناداری میان گیرنده‌ها نیافت.[۱، ۲]

آیا فیلتر نرم‌افزاری بر دقت PSP اثر دارد؟

بله؛ در مطالعه Barros-Costa حساسیت PSP از ۰٫۲۱ در تصویر خام به ۰٫۴۸ پس از فیلتر سازنده رسید و عملکرد آن به دو سامانه دیگر نزدیک شد.[۱]

سنسور تبدیل مستقیم چه تفاوتی با CMOS دارد؟

CMOS سنسور تبدیل غیرمستقیم است و پرتو ایکس را ابتدا در سینتیلاتور به نور تبدیل می‌کند؛ سنسور تبدیل مستقیم این مرحله را ندارد. در تنها مطالعه مقایسه‌ای موجود، عملکرد تشخیصی دو سامانه مشابه بود.[۱]

کار با سنسور سریع‌تر است یا PSP؟

در مطالعه آموزشی Zhang، تهیه تصویر با CCD به‌طور کلی سریع‌تر بود ولی تفاوت معنادار نبود؛ کیفیت تصویر و دقت زاویه با PSP بهتر بود.[۳]

آیا رادیوگرافی دیجیتال همیشه دوز بیمار را کم می‌کند؟

خیر؛ مرور سیستماتیک Wenzel و Møystad نشان داد کاهش دوز لزوماً حاصل نمی‌شود و تکرار و خطا ممکن است افزایش یابد.[۴]

کدام گیرنده برای بیمار راحت‌تر است؟

بر پایه همان مرور، ناراحتی بیمار با سنسورها بیشتر از صفحه PSP و فیلم گزارش شده است.[۴]

جمع‌بندی

در مقایسه سنسور CMOS و PSP، شواهد موجود برتری مطلق هیچ‌یک از گیرنده‌های داخل دهانی را در تشخیص پوسیدگی پروگزیمال نشان نمی‌دهد. سنسورهای CMOS و تبدیل مستقیم در تصاویر خام عملکرد مشابه و بهتری از PSP داشته‌اند، ولی پردازش تصویر این فاصله را کم می‌کند و مطالعه با استاندارد بافت‌شناسی تفاوت معناداری نیافته است. در انتخاب گیرنده، کیفیت تکنیک، ناراحتی بیمار، دوام، کنترل عفونت و مدیریت تکرار تصویر به اندازه مشخصات فنی اهمیت دارند.

مطالعه مرتبط در دانشنامه

- آشکارساز دیجیتال داخل دهانی: اصول فیزیکی CCD، CMOS و PSP
- سنسور CMOS داخل دهانی: سینتیلاتور و فیبر اپتیک
- MTF سنسور دندانی و رزولوشن lp/mm

- آرتیفکت صفحه فسفری (PSP)
- محوشدگی سیگنال و فرسایش صفحه PSP
- عمق بیت، دامنه دینامیک و پردازش تصویر در رادیوگرافی دیجیتال

منابع

شماره‌های بالانویس در متن به همین فهرست پیوند دارند؛ هر منبع با شناسه DOI یا نشانی رسمی ناشر قابل بررسی است.

1. Barros-Costa M, Santaella GM, Hadid GG, Oliveira-Santos C, Freitas DQ, Groppo FC, et al. Diagnostic performance of a novel wireless direct-conversion intraoral sensor versus complementary metal-oxide semiconductor and photostimulable storage phosphor systems for proximal caries detection: an ex vivo study. Dentomaxillofac Radiol. 2026;55(7):743-750. DOI PubMed

2. Senel B, Kamburoglu K, Uçok O, Yüksel SP, Ozen T, Avsever H. Diagnostic accuracy of different imaging modalities in detection of proximal caries. Dentomaxillofac Radiol. 2010;39(8):501-11. DOI PubMed PMC

3. Zhang W, Huynh C, Jadhav A, Pinales J, Arvizu L, Tsai J, et al. Comparison of Efficiency and Image Quality of Photostimulable Phosphor Plate and Charge-Coupled Device Receptors in Dental Radiography. J Dent Educ. 2019;83(10):1205-1212. DOI PubMed

4. Wenzel A, Møystad A. Work flow with digital intraoral radiography: a systematic review. Acta Odontol Scand. 2010;68(2):106-14. DOI PubMed

---

درباره نویسنده: تیم تحریریه علمی چاوش طب آذین

این مقاله را تیم تحریریه علمی چاوش طب آذین بر پایه منابع داوری‌شده و بیانیه‌های رسمی فهرست‌شده تهیه کرده است؛ ادعای بازبینی بالینی مستقل ندارد و جایگزین قضاوت متخصص نیست. آخرین به‌روزرسانی: ۴ آذر ۱۴۰۵.