دیسپلازی استخوانی‌سمانی (COD): ویژگی‌های CBCT، مراحل رادیولوژیک و افتراق از ضایعات پری‌اپیکال

دیسپلازی استخوانی‌سمانی در ۰٫۴ درصد از ۲۲۴۰۰ گزارش CBCT دیده شد؛ ۸۶٫۶٪ بیماران زن بودند و نوع پری‌اپیکال (۵۷٫۳٪) شایع‌ترین نوع بود.[۱] همه ضایعات حدود مشخص داشتند و بیشتر مختلط یا هایپردنس بودند[۱]؛ ناپیوستگی لامینا دورا در ۸۳٪ و درگیری کورتکس باکال در ۸۴٫۵٪ موارد گزارش شد.[۲]

نکات کلیدی این مقاله

- شیوع در ۰٫۴٪ CBCT (۸۲ مورد در ۲۲۴۰۰ گزارش)؛ میانگین سن ۴۹٫۸ سال.[۱]
- انواع: پری‌اپیکال ۵۷٫۳٪، فوکال ۲۸٪ و فلورید ۱۴٫۶٪؛ مندیبل بیشتر از ماگزیلا درگیر بود.[۱]
- همه ضایعات حدود مشخص داشتند و هیچ مورد جابه‌جایی دندان دیده نشد.[۱]
- کورتکس باکال در ۸۴٫۵٪ درگیر بود و آسیب کورتکس با افزایش حجم ضایعه بیشتر شد؛ لامینا دورا در ۸۳٪ ناپیوسته بود.[۲]
- رادیومیکس CBCT در افتراق برچسب‌های استئواسکلروز، COD و ادنتوما سطح زیر منحنی ۰٫۹۳۲ داشت، اما بدون استاندارد مرجع هیستوپاتولوژی.[۳]

دیسپلازی استخوانی‌سمانی (cemento-osseous dysplasia یا COD) گروهی از ضایعات فیبرواستخوانی فک است که می‌تواند ساختارهای آناتومیک مجاور را درگیر کند.[۲] تصویربرداری نقش محوری در تشخیص آن دارد و CBCT با ارزیابی سه‌بعدی، جزئیات حدود ضایعه، رابطه با دندان و کورتکس را نشان می‌دهد.[۱] خطر اصلی، تفسیر نادرست به‌عنوان ضایعه التهابی پری‌اپیکال و درمان ناکافی یا غیرضروری است.

فهرست مطالب

1. شیوع و انواع دیسپلازی استخوانی‌سمانی در CBCT
2. ویژگی‌های تصویری در CBCT
3. افتراق از ضایعات پری‌اپیکال و دیگر ضایعات رادیواپک

4. نکات کاربردی برای رادیولوژیست
5. جدول جمع‌بندی نکات
6. پرسش‌های متداول
7. جمع‌بندی
8. مطالعه مرتبط در دانشنامه
9. منابع

شیوع و انواع دیسپلازی استخوانی‌سمانی در CBCT

Cavalcanti و همکاران در پایگاه داده‌ای با ۲۲۴۰۰ گزارش رادیولوژیک، ۸۲ مورد COD را در تصاویر CBCT تأیید کردند (شیوع ۰٫۴٪). ۷۱ بیمار (۸۶٫۶٪) زن و ۱۱ بیمار (۱۳٫۴٪) مرد بودند و میانگین سن ۴۹٫۸ سال (۱۷ تا ۸۵ سال) بود.[1]

توزیع انواع دیسپلازی استخوانی‌سمانی در ۸۲ مورد CBCT

نوع	تعداد	درصد
پری‌اپیکال	۴۷	۵۷٫۳٪
فوکال	۲۳	۲۸٪
فلورید	۱۲	۱۴٫۶٪

منبع: Cavalcanti و همکاران، Braz Dent J 2018.

دانشنامه علمی چاوش طب آذین

توزیع انواع دیسپلازی استخوانی‌سمانی در CBCT

درصد از ۸۲ مورد



منبع: Cavalcanti و همکاران (۲۰۱۸)

توزیع انواع دیسپلازی استخوانی‌سمانی در CBCT؛ نمودار تحریریه بر پایه Cavalcanti و همکاران.

در مطالعه Günaçar و همکاران، میانگین سن به‌تدریج از گروه پری‌اپیکال به گروه فلورید افزایش یافت (P = ۰٫۰۱۸) و مندیبل در ۸۵٫۵٪ موارد درگیر بود.[۲]

ویژگی‌های تصویری در CBCT

در مجموعه Cavalcanti، ضایعات در بیشتر موارد مختلط یا هایپردنس بودند، همه حدود مشخص داشتند و هیچ مورد جابه‌جایی دندان دیده نشد.[۱] Günaçar و همکاران حاشیه ضایعات را مشخص با شکل نامنظم یا دایره‌ای توصیف کردند؛ کورتکس باکال شایع‌ترین ساختار درگیر بود (۸۴٫۵٪) و آسیب کورتکس با افزایش حجم ضایعه بیشتر می‌شد. شایع‌ترین تغییر مربوط به دندان، ناپیوستگی لامینا دورا (۸۳٪) بود.[۲]

یافته‌های CBCT دیسپلازی استخوانی‌سمانی

یافته	مقدار گزارش‌شده	منبع
حدود ضایعه	مشخص در همه موارد	Cavalcanti 2018
دانسیته	بیشتر مختلط یا هایپردنس	Cavalcanti 2018

یافته	مقدار گزارش‌شده	منبع
جابه‌جایی دندان	دیده نشد	Cavalcanti 2018
درگیری مندیبل	۸۵٫۵٪	Günaçar 2023
درگیری کورتکس باکال	۸۴٫۵٪؛ بیشتر با حجم بزرگ‌تر	Günaçar 2023
ناپیوستگی لامینا دورا	۸۳٪	Günaçar 2023

منبع: Cavalcanti 2018؛ Günaçar 2023.

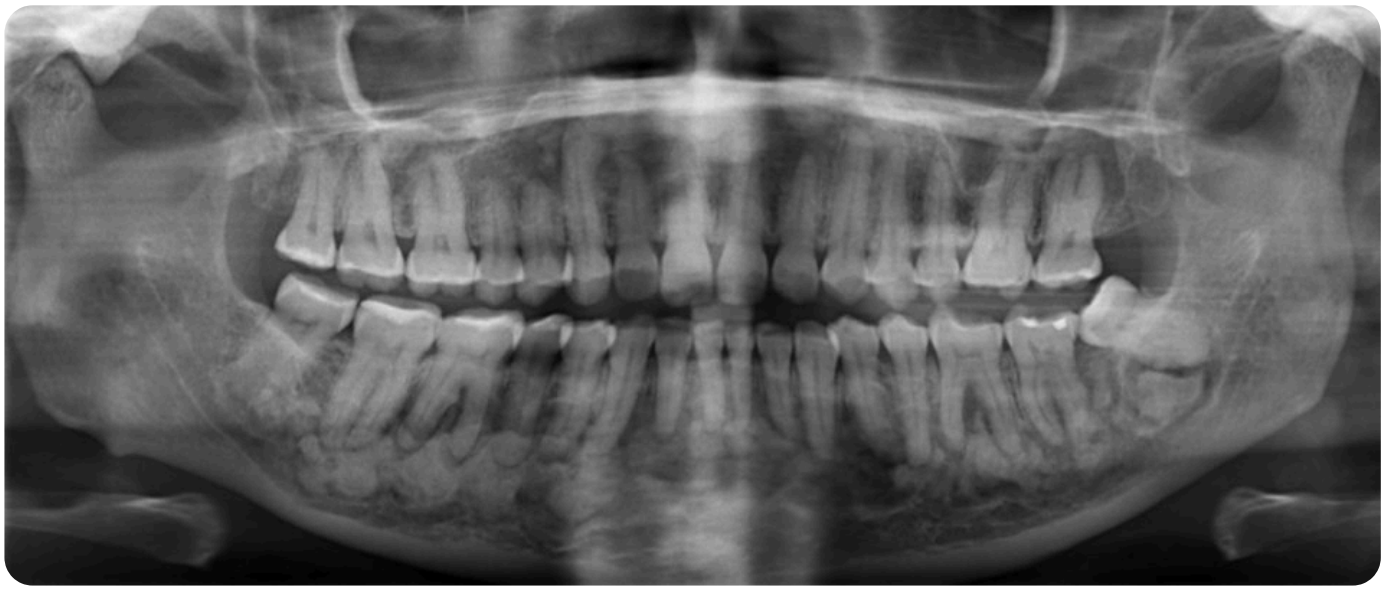

نمای پانورامیک دیسپلازی استخوانی فلوراید: نواحی متعدد مختلط و رادیواپک با حدود مشخص پیرامون آپکس دندان‌ها. تصویر: Coronation Dental Specialty Group، Wikimedia Commons؛ مجوز CC BY-SA 4.0، با تغییر قالب فایل.

> «ضایعات دیسپلازی استخوانی طیف گسترده‌ای از نواحی آناتومیک را درگیر می‌کنند و ویژگی‌های حجمی و ریخت‌سنجی متفاوتی دارند.»
>
> “Osseous dysplasia lesions affect a wide range of different anatomical areas, and show different volume and morphometric characteristics.”
>
> — Günaçar و همکاران، Dent Med Probl 2023[۲]

افتراق از ضایعات پری‌اپیکال و دیگر ضایعات رادیواپک

نوع پری‌اپیکال COD در مرحله اولیه می‌تواند به ضایعه التهابی پری‌اپیکال شباهت داشته باشد؛ Cavalcanti و همکاران تأکید کردند که شناخت همه نماهای رادیوگرافیک COD برای پیشگیری از تشخیص گمراه‌کننده و درمان نامناسب ضروری است.[1] حدود مشخص، دانسیته مختلط یا هایپردنس و نبود جابه‌جایی دندان از ویژگی‌های گزارش‌شده‌اند.[1] ارزیابی بالینی دندان مرتبط، از جمله آزمون حیات پالپ، مکمل ضروری تصویر است (برداشت تحریریه).

> «ارزیابی تصویری برای تشخیص حیاتی است و دندانپزشکان باید همه نماهای رادیوگرافیک ممکن COD را در نظر داشته باشند تا از تشخیص‌های گمراه‌کننده و در نتیجه درمان‌های نامناسب پیشگیری شود.»
>
> “Imaging evaluation is critical for diagnosis and dentists should bear in mind all possible radiographic presentations of COD in order to prevent misleading diagnoses and consequently, inadequate treatments.”
>
> — Cavalcanti و همکاران، Braz Dent J 2018[1]

رادیومیکس CBCT در افتراق ضایعات رادیواپک

Tekin و همکاران ۱۲۶ ضایعه را با ۱۰۷ ویژگی رادیومیکس از سگمنتیشن دستی سه‌بعدی تحلیل کردند. مدل رادیومیکس به دقت ۰٫۸۲۵، دقت متوازن ۰٫۸۴۲ و سطح زیر منحنی ماکرو ۰٫۹۳۲ رسید؛ در تحلیل هم‌سان ۱۲۴ ضایعه، سطح زیر منحنی رادیومیکس ۰٫۹۳۵ و شبکه عصبی سه‌بعدی ۰٫۶۰۱ بود و شبکه در کلاس ادنتوما تنها ۱ مورد از ۲۲ مورد را شناخت.[3] گزارش هیستوپاتولوژی مستقل در آرشیو مطالعه در دسترس نبود.[3]

> «این یافته‌ها دقت تشخیصی در برابر هیستوپاتولوژی یا برتری کلی الگوریتم را اثبات نمی‌کنند؛ اعتبارسنجی خارجی، تصویربرداری استاندارد و استانداردهای مرجع قوی‌تر لازم است.»
>
> “These findings do not establish diagnostic accuracy against histopathology or general algorithmic superiority; external validation, standardised imaging and stronger reference standards are required.”
>
> — Tekin و همکاران، Dentomaxillofac Radiol 2026[3]

نکات کاربردی برای رادیولوژیست

- در زن میانسال با ضایعه مختلط یا هایپردنس با حدود مشخص در ناحیه آپکس دندان‌های مندیبل، COD را در تشخیص افتراقی بالا قرار دهید.[1، 2]

- درگیری کورتکس باکال و ناپیوستگی لامینا دورا را گزارش کنید؛ این یافته‌ها شایع‌اند و با حجم ضایعه ارتباط دارند.[۲]
- جابه‌جایی دندان در مجموعه CBCT بررسی‌شده دیده نشد؛ وجود آن باید تشخیص‌های دیگر را مطرح کند.[۱]
- خروجی مدل‌های رادیومیکس را فعلاً پژوهشی بدانید.[۳]

جدول جمع‌بندی نکات

نکات کلیدی دیسپلازی استخوانی‌سمانی

محور	نکته کلیدی
شیوع	۰٫۴٪ در گزارش‌های CBCT
انواع	پری‌اپیکال، فوکال، فلورید
جمعیت	بیشتر زنان میانسال؛ مندیبل
نما	حدود مشخص؛ مختلط یا هایپردنس
ساختارهای درگیر	کورتکس باکال و لامینا دورا
رادیومیکس	امیدبخش ولی بدون اعتبارسنجی خارجی

منبع: جمع‌بندی تحریریه بر پایه منابع فهرست‌شده در همین مقاله.

پرسش‌های متداول

دیسپلازی استخوانی‌سمانی چقدر شایع است؟

در ۲۲۴۰۰ گزارش CBCT، شیوع ۰٫۴٪ بود.[۱]

شایع‌ترین نوع COD کدام است؟

نوع پری‌اپیکال با ۵۷٫۳٪، سپس فوکال (۲۸٪) و فلورید (۱۴٫۶٪).[۱]

COD بیشتر در چه بیمارانی دیده می‌شود؟

در زنان (۸۶٫۶٪) با میانگین سن ۴۹٫۸ سال و بیشتر در مندیبل.[۱]

نمای CBCT دیسپلازی استخوانی‌سمانی چگونه است؟

ضایعه‌ای با حدود مشخص، بیشتر مختلط یا هایپردنس، بدون جابه‌جایی دندان.[۱]

کدام ساختار بیشتر درگیر می‌شود؟

کورتکس باکال در ۸۴٫۵٪ موارد؛ لامینا دورا نیز در ۸۳٪ ناپیوسته بود.[۲]

آیا رادیومیکس می‌تواند COD را تشخیص دهد؟

در یک مطالعه تک‌مرکزی سطح زیر منحنی ۰٫۹۳۲ گزارش شد، اما بدون استاندارد مرجع هیستوپاتولوژی و اعتبارسنجی خارجی.[۳]

جمع‌بندی

دیسپلازی استخوانی‌سمانی یافته‌ای نسبتاً نادر ولی مهم در CBCT است که بیشتر مندیبل زنان میانسال را درگیر می‌کند و نوع پری‌اپیکال آن شایع‌تر است. حدود مشخص، دانسیته مختلط یا هایپردنس، درگیری کورتکس باکال و ناپیوستگی لامینا دورا الگوی تصویری آن را می‌سازند. شناخت این الگو همراه با ارزیابی بالینی دندان، از تفسیر نادرست به‌عنوان ضایعه التهابی و درمان نامناسب پیشگیری می‌کند.

مطالعه مرتبط در دانشنامه

- ضایعات خوش‌خیم فک: ویژگی‌های رادیوگرافیک
- تصویربرداری پاتولوژی فک و صورت
- رادیومیکس در رادیولوژی دهان و فک
- افتراق کیست رادیکولار از گرانولوم با CBCT
- طبقه‌بندی ضایعات فک با هوش مصنوعی
- استئومیلیت و استئورادیونکروز فک

منابع

شماره‌های بالانویس در متن به همین فهرست پیوند دارند؛ هر منبع با شناسه DOI یا نشانی رسمی ناشر قابل بررسی است.

1. Cavalcanti PHP, Nascimento EHL, Pontual MLDA, Pontual ADA, Marcelos PGCL, Perez DEDC, et al. Cemento-Osseous Dysplasias: Imaging Features Based on Cone Beam Computed Tomography Scans. Braz Dent J. 2018;29(1):99-104. DOI PubMed

2. Günaçar DN, Köse TE, Arıcıoğlu B, Çene E. Retrospective radiological analysis of cemento-osseous dysplasia. Dent Med Probl. 2023;60(3):393-400. DOI PubMed

3. Tekin A, Özcan BA, Erdoğan B, Sümer B. Cone-beam computed tomography radiomics for differentiating clinicoradiologic labels of osteosclerosis, cemento-osseous dysplasia and odontoma: an internal model-development study. Dentomaxillofac Radiol. 2026:twag067. DOI PubMed

---

درباره نویسنده: تیم تحریریه علمی چاوش طب آذین

این مقاله را تیم تحریریه علمی چاوش طب آذین بر پایه منابع داوری‌شده و بیانیه‌های رسمی فهرست‌شده تهیه کرده است؛ ادعای بازبینی بالینی مستقل ندارد و جایگزین قضاوت متخصص نیست. آخرین به‌روزرسانی: ۳ آذر ۱۴۰۵.