دانشنامه علمی چاوش طب آذین · chavoshteb.ir · به‌روزرسانی ۲۰ آبان ۱۴۰۵

نرم‌افزارهای مشاهده و تحلیل CBCT: بازسازی چندصفحه‌ای و منحنی

برای تفسیر و اندازه‌گیری CBCT، نماهای بازسازی چندصفحه‌ای نازک با نمایش خاکستری مرجع اصلی‌اند. پانوراما‌ی بازسازی‌شده برای مرور کلی مفید است اما خطای اندازه‌گیری آن با فاصله از مرکز منحنی افزایش می‌یابد؛ رندر سه‌بعدی برای استخوان نازک گمراه‌کننده است و ضخامت برش ۲ تا ۳ میلی‌متر می‌تواند شکستگی‌ها را پنهان کند.

نکات کلیدی این مقاله

- در بازسازی چندصفحه‌ای با نمایش خاکستری و رزولوشن بالا، حداقل ضخامت استخوان قابل رؤیت ۰٫۱۷۳ میلی‌متر در باکال و ۰٫۳۵۶ میلی‌متر در لینگوال بود.[۳]
- رندر سه‌بعدی سطوح لینگوال کمترین اعتبار را داشت و برای ارزیابی استخوان نازک توصیه نمی‌شود.[۳]
- در پانوراما‌ی بازسازی‌شده از ۲۸ داده CBCT، خطای اندازه‌گیری با فاصله محل اندازه‌گیری از مرکز منحنی همبستگی مثبت داشت.[۴]
- برش‌های ۰٫۲ و ۱ میلی‌متری در تشخیص شکستگی کندیل بهتر از برش‌های ۲ و ۳ میلی‌متری بودند.[۵]
- ضریب Dice تجمیعی هوش مصنوعی برای سگمنتیشن دندان در CBCT برابر ۰٫۹۵ بود.[۶]

داده خام CBCT یک حجم وکسلی است و آنچه رادیولوژیست می‌بیند، حاصل بازسازی در نرم‌افزار مشاهده است. انتخاب صفحه، ضخامت برش، حالت نمایش و منحنی پانورامیک مستقیماً بر آنچه دیده یا اندازه‌گیری می‌شود اثر می‌گذارد.[۱] گروه کاری ITI نیز تصریح کرده است که دقت اندازه‌گیری روی CBCT به نرم‌افزار وابسته است.[۲]

فهرست مطالب

1. بازسازی چندصفحه‌ای در نرم‌افزار CBCT
2. ضخامت برش و دقت تشخیص
3. بازسازی منحنی و پانوراما‌ی بازسازی‌شده
4. نرم‌افزار، اندازه‌گیری و هوش مصنوعی

5. جدول جمع‌بندی نکات
6. پرسش‌های متداول
7. جمع‌بندی
8. مطالعه مرتبط در دانشنامه
9. منابع

بازسازی چندصفحه‌ای در نرم‌افزار CBCT

در بازسازی چندصفحه‌ای (MPR)، حجم وکسلی در سه صفحه عمود بر هم، یعنی آگزیال، کرونال و ساژیتال، و در صفحات مایل یا عرضی بازنمایی می‌شود. چون وکسل‌های CBCT معمولاً هم‌اندازه‌اند، این نماها بدون تغییر نسبت هندسی ساخته می‌شوند و مبنای اصلی تفسیر و اندازه‌گیری‌اند. مرورهای به‌روز، نمایش دقیق جزئیات چندصفحه‌ای ساختارهای استخوانی فک و صورت را مزیت اصلی CBCT بر تصویربرداری دوبعدی می‌دانند.[۱]

حالت نمایش و حداقل ضخامت قابل رؤیت

لنهولم و همکاران ۱۴ دندان قدامی از شش فک پایین انسانی را با دو پروتکل استاندارد و رزولوشن بالا اسکن کردند و سه حالت نمایش را با بافت‌شناسی مقایسه کردند: MPR خاکستری، MPR با خاکستری معکوس و رندر سه‌بعدی. MPR خاکستری با رزولوشن بالا بیشترین اعتبار را داشت و برای دیده شدن استخوان، ضخامت ۰٫۱۷۳ میلی‌متر در باکال و ۰٫۳۵۶ میلی‌متر در لینگوال لازم بود.[۳]

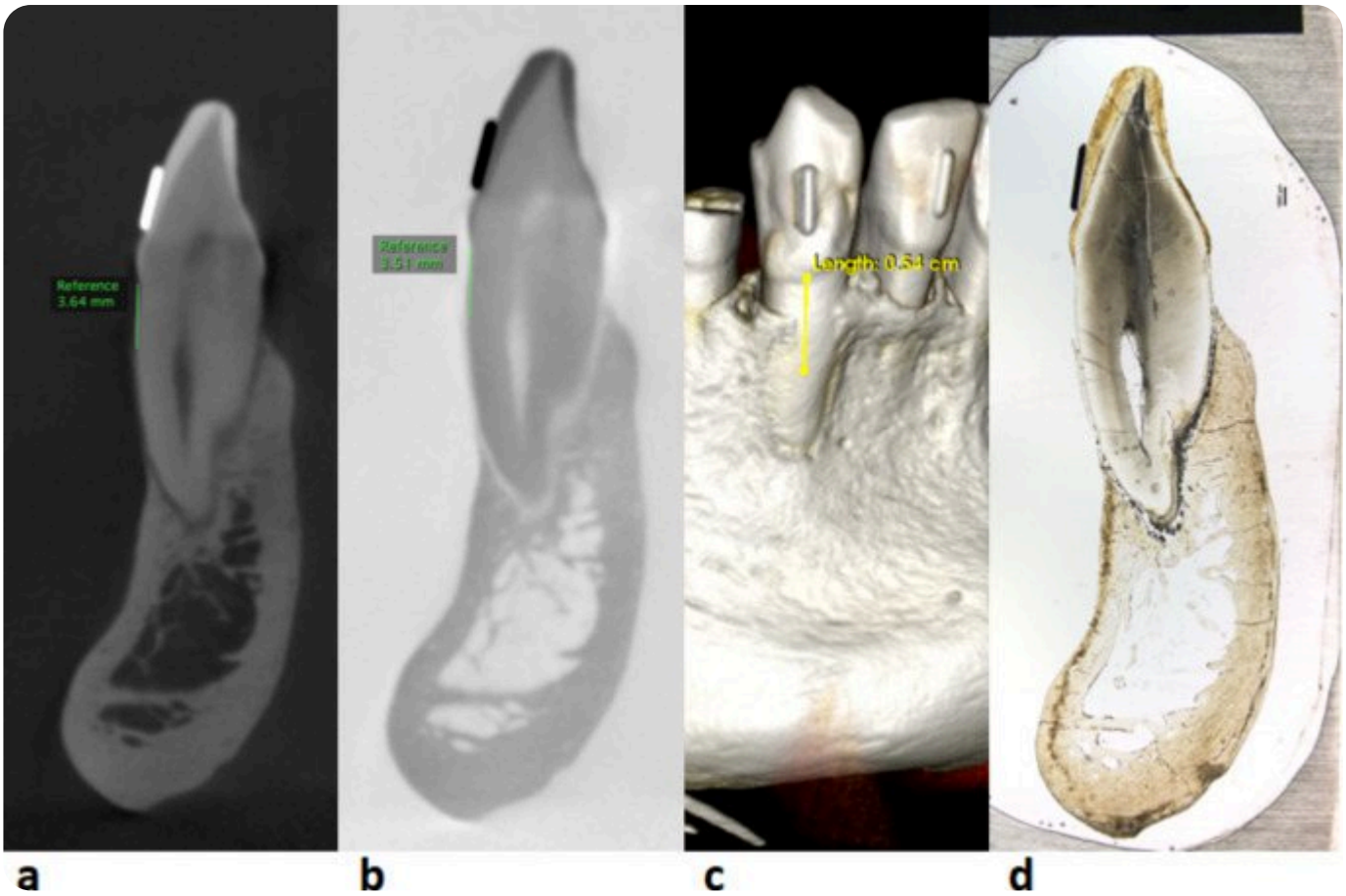

MPR خاکستری، MPR معکوس، رندر سه‌بعدی و برش بافت‌شناسی یک دندان نیش فک پایین. شکل ۱ از Lennholm و همکاران، Clin Oral Investig 2024؛ مجوز CC BY 4.0، با تغییر اندازه.

> «بازسازی‌های رندر سه‌بعدی باید هنگام ارزیابی ساختارهای استخوانی نازک کنار گذاشته شوند.»
>
> “3D-rendered reconstructions should be avoided when evaluating thin bony structures.”
>
> — لنهولم و همکاران، Clin Oral Investig 2024[۳]

دانشنامه علمی چاوش طب آذین

حداقل ضخامت استخوان قابل رؤیت در CBCT

میلی‌متر



منبع: Lennholm و همکاران، Clin Oral Investig 2024؛ MPR خاکستری، پروتکل رزولوشن بالا.

حداقل ضخامت استخوان قابل رؤیت در MPR خاکستری با رزولوشن بالا؛ نمودار تحریریه بر پایه لنهولم و همکاران (۲۰۲۴).

ضخامت برش و دقت تشخیص

افزایش ضخامت برش بازسازی، نویز را کم می‌کند اما جزئیات ظریف را میانگین می‌گیرد. سیرین و همکاران ۶۳ سر گوسفند با یا بدون شکستگی کندیل را اسکن کردند و هفت مشاهده‌گر نماهای MPR با ضخامت ۰٫۲، ۱، ۲ و ۳ میلی‌متر را ارزیابی کردند. سطح زیر منحنی برش‌های ۰٫۲ و ۱ میلی‌متری برای برخی انواع شکستگی به‌طور معنادار بیشتر بود و برش‌های ۲ و ۳ میلی‌متری برای شکستگی‌های شکافی، کامل و خردشده مناسب نبودند.[۵]

حالت‌های بازسازی در نرم‌افزار CBCT و کاربرد مناسب

حالت بازسازی	کاربرد مناسب	محدودیت مستند
MPR نازک خاکستری	تفسیر اصلی و اندازه‌گیری خطی	نیاز به رزولوشن مناسب برای استخوان نازک
MPR با خاکستری معکوس	ترجیح دیداری برخی مشاهده‌گران	اعتبار کمتر از خاکستری عادی در یک مطالعه
برش ضخیم ۲ تا ۳ میلی‌متر	مرور کلی با نویز کمتر	پنهان شدن شکستگی‌های ظریف
پانوراما‌ی بازسازی‌شده	مرور کلی و ارتباط با بیمار	خطای اندازه‌گیری وابسته به فاصله از منحنی

حالت بازسازی	کاربرد مناسب	محدودیت مستند
رندر سه‌بعدی	نمایش فضایی و آموزش بیمار	کمترین اعتبار برای استخوان نازک لینگوال

منبع: لنهولم ۲۰۲۴؛ سیرین ۲۰۱۰؛ فهد ۲۰۲۶.

بازسازی منحنی و پانورامای بازسازی‌شده

در بازسازی منحنی، کاربر یا نرم‌افزار یک خط در امتداد قوس رسم می‌کند و برش‌هایی موازی آن کنار هم قرار می‌گیرند. فهد و همکاران ۲۸ داده CBCT را با سه روش بازسازی کردند: خودکار، دستی هم‌راستا با صفحه خار بینی و دستی هم‌راستا با صفحه اکلوزال. اندازه‌گیری‌های سطح تاج در همه پروتکل‌ها با نمای آگزیال تفاوت معنادار داشت و در اندازه‌گیری‌های سطح استخوان فقط یک پروتکل دستی تفاوت معنادار نشان نداد.[۴]

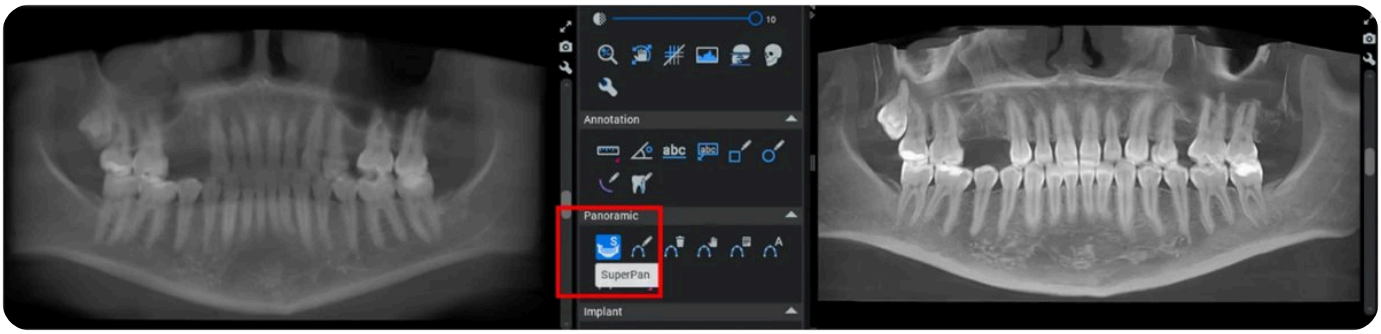

بازسازی خودکار پانورامیک از CBCT، پیش (چپ) و پس (راست) از اعمال ابزار SuperPan. شکل ۲ از Fahd و همکاران، Clin Oral Investig 2026؛ مجوز CC BY 4.0، تبدیل قالب و تغییر اندازه.

فاصله از منحنی پانورامیک

در همه گروه‌ها، خطای مطلق و درصدی اندازه‌گیری با فاصله بین خط اصلی منحنی و محل اندازه‌گیری همبستگی مثبت داشت؛ نویسندگان توصیه کردند پانورامای بازسازی‌شده برای ارزیابی کمّی دقیق استفاده نشود و پیش از تصمیم بالینی با نماهای دیگر تأیید شود.[۴]

شواهد کمّی منتخب درباره نرم‌افزار و بازسازی CBCT

مطالعه	نمونه	یافته کمّی
لنهولم ۲۰۲۴	۱۴ دندان از ۶ فک	۰٫۱۷۳ mm باکال و ۰٫۳۵۶ mm لینگوال

مطالعه	نمونه	یافته کمّی
سیرین ۲۰۱۰	۶۳ سر گوسفند	برتری برش ۰٫۲ و ۱ mm بر ۲ و ۳ mm
فهد ۲۰۲۶	۲۸ داده CBCT	همبستگی مثبت خطا با فاصله از منحنی
شیانگ ۲۰۲۴	۳۵ مطالعه	Dice برابر ۰٫۹۵؛ زمان ۱٫۵ ثانیه تا ۳٫۴ دقیقه

منبع: مقالات ذکرشده در فهرست منابع.

نرم‌افزار، اندازه‌گیری و هوش مصنوعی

گزارش اجماع گروه ITI ۵ بر پایه ۲۳۲ مقاله و چهار مرور نظام‌مند تصریح کرد که دقت اندازه‌گیری روی CBCT به نرم‌افزار وابسته است.[۲] برداشت تحریریه: برای هر نرم‌افزار، ابزار اندازه‌گیری را با یک فانتوم یا جسم با ابعاد معلوم بسنجید و تنظیمات پیش‌فرض ضخامت برش و فیلتر را مستند کنید.

هوش مصنوعی به نرم‌افزارهای مشاهده راه یافته است. در متاآنالیز شیانگ و همکاران با ۳۵ مطالعه، ضریب Dice تجمیعی برای سگمنتیشن خودکار دندان ۰٫۹۵ بود و زمان سگمنتیشن در هفت مطالعه از ۱٫۵ ثانیه تا ۳٫۴ دقیقه گزارش شد؛ نویسندگان اصلاح آرتیفکت فلزی را از چالش‌های آینده دانستند.[۶]



بررسی نماهای بازسازی‌شده روی ایستگاه کاری. عکس: cottonbro studio در Pexels؛ مجوز Pexels.

جدول جمع‌بندی نکات

نکات کاربردی بازسازی در نرم‌افزار CBCT

محور	نکته کلیدی
مرجع تفسیر	MPR نازک با نمایش خاکستری
استخوان نازک	رندر سه‌بعدی را کنار بگذارید
ضخامت برش	برش ۲ تا ۳ میلی‌متر شکستگی ظریف را پنهان می‌کند
پانوراما‌ی بازسازی‌شده	برای مرور؛ اندازه‌گیری را در MPR تأیید کنید
نرم‌افزار	دقت اندازه‌گیری وابسته به نرم‌افزار است

منبع: جمع‌بندی تحریریه بر پایه منابع فهرست‌شده در همین مقاله.

پرسش‌های متداول

بازسازی چندصفحه‌ای چیست؟

بازنمایی حجم وکسلی CBCT در صفحات آگزیال، کرونال، ساژیتال و مایل که مبنای اصلی تفسیر و اندازه‌گیری است.[۱]

برای استخوان نازک کدام حالت نمایش بهتر است؟

MPR با نمایش خاکستری و پروتکل رزولوشن بالا؛ رندر سه‌بعدی کمترین اعتبار را داشت.[۳]

آیا می‌توان روی پانوراما‌ی بازسازی‌شده اندازه‌گیری کرد؟

برای اندازه‌گیری کمّی دقیق توصیه نمی‌شود، چون خطا با فاصله از مرکز منحنی افزایش می‌یابد.[۴]

ضخامت برش چه اثری دارد؟

در تشخیص شکستگی کندیل، برش‌های ۰٫۲ و ۱ میلی‌متری بهتر بودند و برش‌های ۲ و ۳ میلی‌متری برای برخی شکستگی‌ها مناسب نبودند.[۵]

آیا نتیجه اندازه‌گیری در نرم‌افزارهای مختلف یکسان است؟

خیر؛ گروه ۵ ITI دقت اندازه‌گیری روی CBCT را وابسته به نرم‌افزار دانست.[۲]

دقت سگمنتیشن هوش مصنوعی چقدر است؟

ضریب Dice تجمیعی ۰٫۹۵ در ۳۵ مطالعه؛ آرتیفکت فلزی همچنان چالش است.[۶]

جمع‌بندی

نرم‌افزار مشاهده بخشی از زنجیره تشخیص CBCT است. بازسازی چندصفحه‌ای نازک با نمایش خاکستری باید مرجع تفسیر و اندازه‌گیری باشد؛ پانوراما‌ی بازسازی‌شده و رندر سه‌بعدی ابزار مرور و ارتباط‌اند، نه اندازه‌گیری دقیق. ضخامت برش، منحنی پانورامیک و نسخه نرم‌افزار را مستند کنید و ابزارهای هوش مصنوعی را با بازبینی تخصصی به کار ببرید.

مطالعه مرتبط در دانشنامه

- استاندارد DICOM در رادیولوژی دهان و فک
- فیزیک و تشکیل تصویر CBCT
- مشخصات فنی CBCT

- تفسیر کامل حجم CBCT و یافته‌های اتفاقی
- CBCT در طراحی ایمپلنت
- هوش مصنوعی در رادیولوژی دهان و فک

منابع

شماره‌های بالانویس در متن به همین فهرست پیوند دارند؛ هر منبع با شناسه DOI یا نشانی رسمی ناشر قابل بررسی است.

Kaasalainen T, Ekholm M, Siiskonen T, Kortesniemi M. Dental cone beam CT: An updated review. Phys Med. 2021;88:193-217. DOI PubMed

Wismeijer D, Joda T, Flügge T, Fokas G, Tahmaseb A, Bechelli D, et al. Group 5 ITI Consensus Report: Digital technologies. Clin Oral Implants Res. 2018;29 Suppl 16:436-442. DOI PubMed

Lennholm C, Andreasen H, Westerlund A, Lund H. Visibility of alveolar bone thicknesses on CBCT images-a study on minimum bone requirements using various reconstruction techniques, viewing modes, and resolutions. Clin Oral Investig. 2024;28(12):641. DOI PubMed

Fahd A, Ellabban MT, Bornstein MM, Rehan OM. A comparison of panoramic views reformatted from CBCT scans using manual or automated workflows: an evaluation of geometric accuracy and subjective image quality. Clin Oral Investig. 2026;30(9):414. DOI PubMed

Sirin Y, Guven K, Horasan S, Sencan S, Bakir B, Barut O, et al. The influence of secondary reconstruction slice thickness on NewTom 3G cone beam computed tomography-based radiological interpretation of sheep mandibular condyle fractures. Oral Surg Oral Med Oral Pathol Oral Radiol Endod. 2010;110(5):638-47. DOI PubMed

Xiang B, Lu J, Yu J. Evaluating tooth segmentation accuracy and time efficiency in CBCT images using artificial intelligence: A systematic review and Meta-analysis. J Dent. 2024;146:105064. DOI PubMed

---

درباره نویسنده: تیم تحریریه علمی چاوش طب آذین

این مقاله را تیم تحریریه علمی چاوش طب آذین بر پایه منابع داوری‌شده و بیانیه‌های رسمی فهرست‌شده تهیه کرده است؛ ادعای بازبینی بالینی مستقل ندارد و جایگزین قضاوت متخصص نیست. آخرین به‌روزرسانی: ۲۰ آبان ۱۴۰۵.