دانشنامه علمی چاوش طب آذین · chavoshteb.ir · به‌روزرسانی ۲۰ آبان ۱۴۰۵

رادیوگرافی بایت‌وینگ: تکنیک، اندیکاسیون و فاصله تکرار بر پایه شواهد

بایت‌وینگ پس از معاینه بالینی و بر پایه خطر پوسیدگی تجویز می‌شود: در بزرگسال بدون پوسیدگی و خطر افزایش‌یافته هر ۲۴ تا ۳۶ ماه و در بیمار پرخطر هر ۶ تا ۱۸ ماه. حساسیت آن برای ضایعات اولیه پایین اما برای ضایعات حفره‌دار پروگزیمال بالاست؛ کولیماسیون مستطیلی دوز را کم می‌کند و با تمرین، خطای برش مخروط قابل کنترل است.

نکات کلیدی این مقاله

- در بزرگسال بدون پوسیدگی بالینی و بدون خطر افزایش‌یافته، بایت‌وینگ خلفی هر ۲۴ تا ۳۶ ماه و در بیمار پرخطر هر ۶ تا ۱۸ ماه توصیه شده است.[۱]
- در متاآنالیز ۱۱۷ مطالعه، حساسیت رادیوگرافی برای ضایعات عاجی پروگزیمال ۰٫۳۶ بود، اما برای ضایعات حفره‌دار پروگزیمال از ۰٫۶۰ فراتر رفت.[۲]
- بایت‌وینگ عمودی درگیری فورکا را در ۱۰۰٪ موارد نشان داد، در برابر ۵۷٫۵٪ در بایت‌وینگ افقی.[۳]
- با کولیماسیون مستطیلی، خطای ورود پرتو مرکزی (برش مخروط) ۲۱٫۷٪ بود در برابر ۳٫۴٪ با کولیماسیون گرد، بدون افزایش تکرار اکسپوژر.[۴]
- حساسیت و ویژگی تجمیعی هوش مصنوعی برای پوسیدگی پروگزیمال در بایت‌وینگ ۰٫۹۴ و ۰٫۹۱ گزارش شد، اما یافته مثبت باید تأیید تخصصی شود.[۵]

بایت‌وینگ پرکاربردترین تصویر داخل دهانی برای سطوح پروگزیمال خلفی و سطح استخوان کرستال است. توصیه‌های بالینی مشترک ADA و AAOMR در سال ۲۰۲۶ تأکید می‌کنند که تصمیم به تصویربرداری باید پس از تاریخچه و معاینه بالینی گرفته شود.[۱] در ادامه، اندیکاسیون، فاصله تکرار، دقت تشخیصی و جزئیات تکنیک را بر پایه شواهد مرور می‌کنیم.

فهرست مطالب

1. اندیکاسیون رادیوگرافی بایت‌وینگ
2. دقت تشخیصی در پوسیدگی پروگزیمال

3. بایت‌وینگ افقی و عمودی
4. کولیماسیون مستطیلی و خطای تکنیکی
5. هوش مصنوعی در تفسیر بایت‌وینگ
6. جدول جمع‌بندی نکات
7. پرسش‌های متداول
8. جمع‌بندی
9. مطالعه مرتبط در دانشنامه
10. منابع

اندیکاسیون رادیوگرافی بایت‌وینگ

> «غربالگری رادیوگرافیک نباید پیش از معاینه بالینی انجام شود.»
>
> “Radiographic screening shall not be performed before the clinical examination.”
>
> — توصیه‌های بالینی ADA و AAOMR، ۲۰۲۶[1]

بر پایه همین توصیه‌ها، در بیمار جدید بزرگسال یا نوجوان معمولاً بایت‌وینگ خلفی همراه با پانورامیک یا بایت‌وینگ همراه با پری‌اپیکال‌های انتخابی به‌صورت فردی‌شده تجویز می‌شود و در بیمار دارای شواهد بالینی بیماری منتشر یا سابقه درمان گسترده، معاینه کامل داخل دهانی ترجیح دارد.[1] در کودک با دندان‌های شیری، بدون شواهد بیماری و با تماس‌های پروگزیمال باز، ممکن است رادیوگرافی لازم نباشد.[1]

فاصله تکرار در ویزیت پیگیری

فاصله تکرار در جدول توصیه‌ها بر اساس دو متغیر تعیین می‌شود: وجود پوسیدگی بالینی یا خطر افزایش‌یافته و مرحله دندانی. در بیمار مبتلا به بیماری پریودنتال، نوع و نیاز تصویر به قضاوت بالینی سپرده شده است.[1]

فاصله تکرار بایت‌وینگ خلفی در ویزیت پیگیری بر پایه ADA/AAOMR ۲۰۲۶

گروه بیمار	بدون پوسیدگی و خطر افزایش‌یافته	دارای پوسیدگی یا خطر افزایش‌یافته

گروه بیمار	بدون پوسیدگی و خطر افزایش‌یافته	دارای پوسیدگی یا خطر افزایش‌یافته
کودک با دندان شیری یا مختلط	۱۲ تا ۲۴ ماه، اگر سطوح پروگزیمال قابل معاینه نباشد	۶ تا ۱۲ ماه، اگر سطوح پروگزیمال قابل معاینه نباشد
نوجوان با دندان دائمی	۱۸ تا ۳۶ ماه	۶ تا ۱۲ ماه، اگر سطوح پروگزیمال قابل معاینه نباشد
بزرگسال دندان‌دار یا بی‌دندانی نسبی	۲۴ تا ۳۶ ماه	۶ تا ۱۸ ماه
بیمار پریودنتال (همه گروه‌ها)	قضاوت بالینی؛ بایت‌وینگ یا پری‌اپیکال انتخابی	قضاوت بالینی؛ بایت‌وینگ یا پری‌اپیکال انتخابی

منبع: Benavides و همکاران، JADA 2026، جدول ۲.

دقت تشخیصی در پوسیدگی پروگزیمال

متاآنالیز شوندیکه و همکاران با ۱۱۷ مطالعه، ۱۳,۳۷۵ دندان و ۱۹,۱۰۸ سطح نشان داد که حساسیت رادیوگرافی برای هر نوع ضایعه، از جمله ضایعات اولیه، پایین است. برای ضایعات عاجی، حساسیت از ۰٫۳۶ در سطوح پروگزیمال تا ۰٫۵۶ در سطوح اکلوزال و ویژگی بین ۰٫۸۷ تا ۰٫۹۵ بود؛ برای ضایعات حفره‌دار پروگزیمال، حساسیت از ۰٫۶۰ فراتر رفت.[۲]

مرور نظام‌مند فوروس و همکاران با ۵۱ مقاله برای سطوح پروگزیمال دندان‌های دائمی، حساسیت ۰٫۷۵ تا ۰٫۸۳ و ویژگی ۰٫۶ تا ۰٫۹ را برای بایت‌وینگ گزارش کرد و نتیجه گرفت که ابزارهای تشخیصی باید مکمل معاینه بالینی باشند.[۶]

شاخص‌های دقت بایت‌وینگ و هوش مصنوعی در پوسیدگی پروگزیمال

منبع و شرایط	حساسیت	ویژگی
ضایعه عاجی پروگزیمال، ۱۱۷ مطالعه	۰٫۳۶	۰٫۸۷ تا ۰٫۹۵ (ضایعات عاجی)
ضایعه حفره‌دار پروگزیمال	بیش از ۰٫۶۰	گزارش‌شده به‌عنوان دقت بالا

منبع و شرایط	حساسیت	ویژگی
سطوح پروگزیمال دائمی، ۵۱ مقاله	۰٫۷۵ تا ۰٫۸۳	۰٫۶ تا ۰٫۹
هوش مصنوعی روی بایت‌وینگ، ۲۱ مطالعه	۰٫۹۴	۰٫۹۱

منبع: شوندیکه ۲۰۱۵؛ فوروس ۲۰۲۱؛ کاروالیو ۲۰۲۴. مقادیر از مطالعات با طراحی و مرجع متفاوت آمده‌اند.



رادیوگرافی داخل دهانی خلفی با رسوب جرم دندانی؛ سطوح پروگزیمال و کرست استخوان در این نما ارزیابی می‌شوند. تصویر: Jmarchn، ویکی‌مدیا کامانز؛ مالکیت عمومی CC0.

بایت‌وینگ افقی و عمودی

ناتو و همکاران در کارآزمایی متقاطع روی ۲۰ بیمار، برای هر ناحیه خلفی هم بایت‌وینگ افقی و هم عمودی گرفتند. فاصله CEJ تا کرست استخوان بین دو روش تفاوت معنادار نداشت، اما فورکای مولرها در بایت‌وینگ عمودی در ۱۰۰٪ و در افقی در ۵۷٫۵٪ موارد دیده شد.[۳]

هزینه تکنیکی بایت‌وینگ عمودی

در همان مطالعه، برای رسیدن به چهار بایت‌وینگ استاندارد به‌طور میانگین ۵٫۹ تصویر در روش عمودی و ۵٫۳ تصویر در روش افقی لازم شد.[۳] برداشت تحریریه: در بیمار پریودنتال، مزیت دید فورکا و استخوان می‌تواند این تفاوت را توجیه کند، به شرط آن‌که تکنیک و نگهدارنده گیرنده استاندارد باشد.

کولیماسیون مستطیلی و خطای تکنیکی

ADA اعلام کرده است که در به‌روزرسانی توصیه‌های ایمنی پرتو، استفاده از محافظ تیروئید برای هیچ روش تصویربرداری دندانی دیگر توصیه نمی‌شود، چون می‌تواند پرتو اصلی را مسدود و تصویر را تکرار کند؛ به جای آن، کولیماسیون مستطیلی، موقعیت‌دهی درست بیمار و روش‌های کاهش دوز توصیه شده است.[۷، ۸]

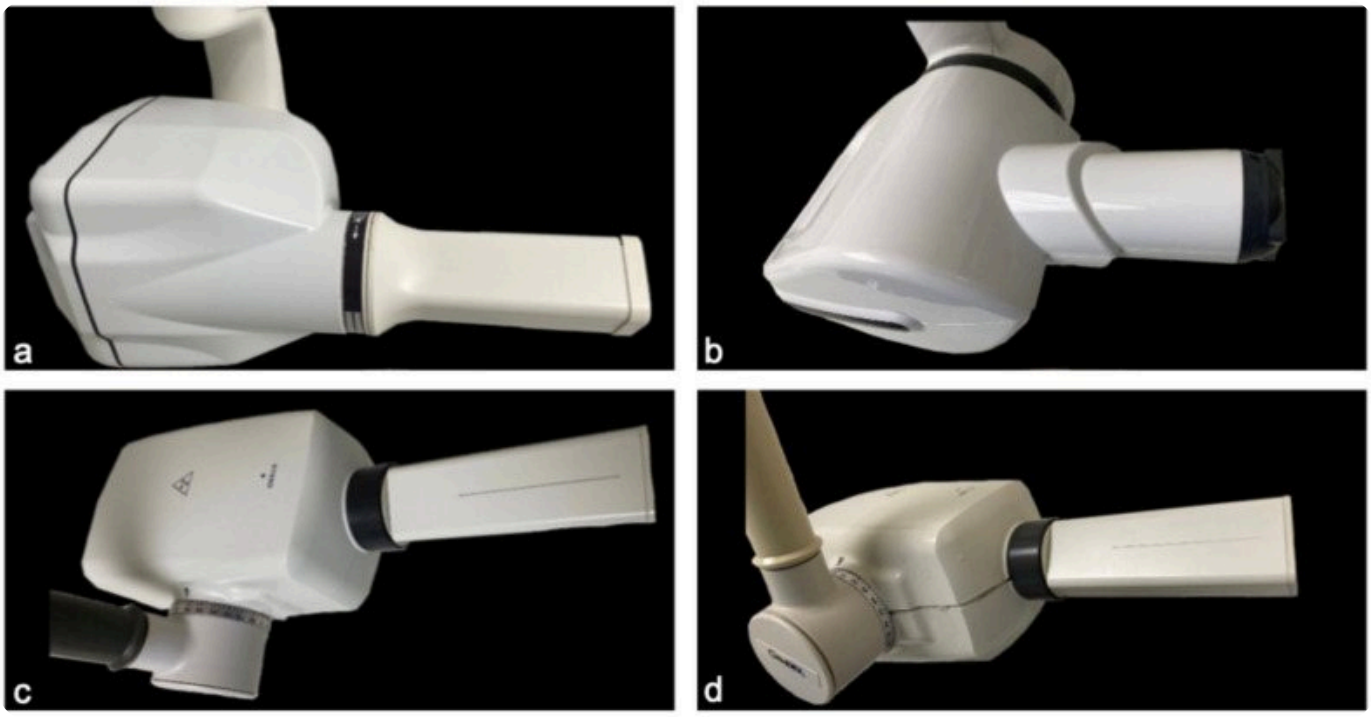

تیوب‌های داخل دهانی با کولیماسیون مستطیلی در ممیزی وازکز و همکاران (۲۰۲۵). شکل ۱ از Vazquez و همکاران، Diagnostics 2025؛ مجوز CC BY 4.0، با تغییر اندازه.

در بررسی ۱۷۶ بایت‌وینگ کودکان با کولیماسیون گرد و ۱۰۶ بایت‌وینگ با کولیماسیون مستطیلی، تکرار اکسپوژر بیشتر نشد، اما خطای ورود پرتو مرکزی در کولیماسیون مستطیلی ۲۱٫۷٪ و در گرد ۳٫۴٪ بود؛ نویسندگان با وجود این، استفاده از کولیماسیون مستطیلی را برای کاهش پرتو توصیه کردند.[۴]

در ممیزی بالینی وازکز و همکاران روی ۳۶۰ تصویر داخل دهانی، ۱۹٫۴٪ خوب، ۴۸٫۱٪ قابل‌قبول و ۳۲٫۵٪ غیرقابل‌قبول بودند. میانگین امتیاز بایت‌وینگ بدون و با کولیماسیون مستطیلی ۸٫۰ و ۷٫۱ بود، اما نویسندگان افت کیفیت را به فرسودگی تجهیزات، کنتراست نادرست و خطاهای تکنیکی نسبت دادند و با کولیماسیون مستطیلی هیچ برش مخروطی رخ نداد.[۹]

خطاهای تکنیکی رایج بایت‌وینگ و راهکار

خطا	پیامد	راهکار
برش مخروط	حذف بخشی از سطوح پروگزیمال	نگهدارنده گیرنده با حلقه هم‌راستاکننده
هم‌پوشانی تماس‌ها	کاهش ارزش تشخیصی پروگزیمال	زاویه افقی عمود بر تماس‌ها
عدم پوشش کرست در بیمار پریودنتال	ارزیابی ناقص استخوان	استفاده از بایت‌وینگ عمودی
استفاده از محافظ تیروئید	انسداد پرتو و تکرار تصویر	کولیماسیون مستطیلی و موقعیت‌دهی درست

برداشت تحریریه بر پایه کمپبل ۲۰۲۲، وازکز ۲۰۲۵، ناتو ۲۰۲۳ و ADA.

هوش مصنوعی در تفسیر بایت‌وینگ

متاآنالیز کاروالیو و همکاران با ۲۱ مطالعه، حساسیت و ویژگی تجمیعی ۰٫۹۴ و ۰٫۹۱ را برای تشخیص پوسیدگی پروگزیمال با هوش مصنوعی گزارش کرد؛ ارزش اخباری مثبت از ۰٫۱۵ تا ۰٫۸۷ و ارزش اخباری منفی از ۰٫۷۹ تا ۱٫۰۰ متغیر بود.[۵]

> «اگرچه هوش مصنوعی می‌تواند برای غربالگری اولیه ارزشمند باشد، یافته‌های مثبت باید توسط متخصصان دندانپزشکی تأیید شوند تا از درمان‌های غیرضروری پیشگیری و تشخیص به‌موقع تضمین شود.»
>
> “Although AI can be valuable for preliminary screening, positive findings should be verified by dental experts to prevent unnecessary treatments and ensure timely diagnosis.”
>
> — کاروالیو و همکاران، J Dent 2024[۵]

جدول جمع‌بندی نکات

نکات کاربردی رادیوگرافی بایت‌وینگ

محور	نکته کلیدی
تجویز	فقط پس از معاینه بالینی و ارزیابی خطر
فاصله تکرار	بزرگسال کم‌خطر ۲۴ تا ۳۶ ماه؛ پرخطر ۶ تا ۱۸ ماه
دقت	حساسیت پایین برای ضایعه اولیه، بالا برای ضایعه حفره‌دار
تکنیک	بایت‌وینگ عمودی برای فورکا و استخوان
حفاظت	کولیماسیون مستطیلی به جای محافظ تیروئید

منبع: جمع‌بندی تحریریه بر پایه منابع فهرست‌شده در همین مقاله.

پرسش‌های متداول

بایت‌وینگ در بزرگسال سالم هر چند وقت لازم است؟

در بزرگسال بدون پوسیدگی بالینی و بدون خطر افزایش‌یافته، بایت‌وینگ خلفی هر ۲۴ تا ۳۶ ماه توصیه شده است.[۱]

در بیمار پرخطر فاصله بایت‌وینگ چقدر است؟

برای کودک و نوجوان پرخطر ۶ تا ۱۲ ماه، اگر سطوح پروگزیمال قابل معاینه نباشد، و برای بزرگسال پرخطر ۶ تا ۱۸ ماه.[۱]

آیا بایت‌وینگ ضایعات اولیه را خوب نشان می‌دهد؟

خیر؛ حساسیت آن برای ضایعات اولیه پایین است و برای ضایعات عاجی پروگزیمال ۰٫۳۶ گزارش شد، اما برای ضایعات حفره‌دار پروگزیمال دقت بالایی دارد.[۲]

بایت‌وینگ عمودی چه زمانی ارجح است؟

در بیمار پریودنتال؛ در یک کارآزمایی، فورکا در ۱۰۰٪ بایت‌وینگ‌های عمودی و ۵۷٫۵٪ افقی دیده شد.[۳]

آیا هنوز محافظ تیروئید لازم است؟

ADA دیگر محافظ تیروئید را برای هیچ روش تصویربرداری دندانی توصیه نمی‌کند و کولیماسیون مستطیلی و موقعیت‌دهی درست را جایگزین می‌داند.[۷]

آیا کولیماسیون مستطیلی تکرار تصویر را زیاد می‌کند؟

در یک مطالعه کودکان، خطای برش مخروط بیشتر شد اما تکرار اکسپوژر افزایش نیافت و نویسندگان استفاده از آن را توصیه کردند.[۴]

جمع‌بندی

رادیوگرافی بایت‌وینگ زمانی بیشترین ارزش را دارد که پس از معاینه بالینی و بر پایه خطر پوسیدگی تجویز شود. حساسیت آن برای ضایعات اولیه محدود و برای ضایعات حفره‌دار پروگزیمال بالاست؛ بایت‌وینگ عمودی برای بیمار پریودنتال و کولیماسیون مستطیلی برای کاهش دوز انتخاب‌های مبتنی بر شواهدند و هوش مصنوعی ابزار کمکی است، نه جایگزین تفسیر تخصصی.

مطالعه مرتبط در دانشنامه

- آشکارسازهای دیجیتال داخل دهانی
- تشخیص پوسیدگی با هوش مصنوعی
- توجیه تصویربرداری دهان و فک
- راهنمای تصویربرداری کودکان
- دوزیمتری رادیولوژی دندان
- MTF و رزولوشن سنسور دندانی

منابع

شماره‌های بالانویس در متن به همین فهرست پیوند دارند؛ هر منبع با شناسه DOI یا نشانی رسمی ناشر قابل بررسی است.

Benavides E, Krecioch JR, Allareddy T, Buchanan A, Keels MA, Mascarenhas AK, et al. American Dental Association and American Academy of Oral and Maxillofacial Radiology patient selection for dental radiography and cone-beam computed tomography: Clinical recommendations. J Am Dent Assoc. 2026;157(1):20-35.e5. DOI PubMed

Schwendicke F, Tzschoppe M, Paris S. Radiographic caries detection: A systematic review and meta-analysis. J Dent. 2015;43(8):924-33. DOI PubMed

Natto ZS, Olwi A, Abduljawad F. A comparison of the horizontal and vertical bitewing images in detecting approximal caries and interdental bone loss in posterior teeth: A diagnostic accuracy randomized cross over clinical trial. J Dent Sci. 2023;18(2):645-651. DOI PubMed

Campbell RE, Anderson D, Strauss K, Brown C, Fenchel M, Wilson S, et al. Comparison of technical errors in pediatric bitewing radiographs acquired with round vs rectangular collimation. Oral Surg Oral Med Oral Pathol Oral Radiol. 2022;133(3):333-342. DOI PubMed

Carvalho BKG, Nolden EL, Wenning AS, Kiss-Dala S, Agócs G, Róth I, et al. Diagnostic accuracy of artificial intelligence for approximal caries on bitewing radiographs: A systematic review and meta-analysis. J Dent. 2024;151:105388. DOI PubMed

Foros P, Oikonomou E, Koletsi D, Rahiotis C. Detection Methods for Early Caries Diagnosis: A Systematic Review and Meta-Analysis. Caries Res. 2021;55(4):247-259. DOI PubMed

American Dental Association. Oral Health Topics: X-Rays/Radiographs. ADA Library & Archives; accessed 11 November 2026. صفحه رسمی ADA

Benavides E, Krecioch JR, Connolly RT, Allareddy T, Buchanan A, Spelic D, et al. Optimizing radiation safety in dentistry: Clinical recommendations and regulatory considerations. J Am Dent Assoc. 2024;155(4):280-293.e4. DOI PubMed

Vazquez L, Muresan A, Zarauz C. Impact of Rectangular Collimation on Quality of Intraoral Radiographs: Findings from a Clinical Audit at a Dental Practice. Diagnostics (Basel). 2025;15(7):911. DOI PubMed

---

درباره نویسنده: تیم تحریریه علمی چاوش طب آذین

این مقاله را تیم تحریریه علمی چاوش طب آذین بر پایه منابع داوری‌شده و بیانیه‌های رسمی فهرست‌شده تهیه کرده است؛ ادعای بازبینی بالینی مستقل ندارد و جایگزین قضاوت متخصص نیست. آخرین به‌روزرسانی: ۲۰ آبان ۱۴۰۵.