دانشنامه علمی چاوش طب آذین · chavoshteb.ir · به‌روزرسانی ۲۸ آبان ۱۴۰۵

دهیسنس و فنستریشن استخوان آلوئولار در CBCT: دقت تشخیص و خطر بیش‌برآورد

دهیسنس و فنستریشن در یک مطالعه اعتبارسنجی جراحی روی بیماران کلاس ا، در CBCT با فراوانی ۴۲٫۷٪ و ۳۹٫۵٪ گزارش شدند، در حالی که مشاهده مستقیم تنها ۱۷٫۷٪ و ۱۳٫۵٪ را تأیید کرد. حساسیت ۱۰۰٪ CBCT بود اما ویژگی آن به ۴۵٫۵٪ تا ۸۶٫۷٪ محدود ماند؛ یعنی یافته منفی قابل اتکاتر از یافته مثبت است.

نکات کلیدی این مقاله

- در ۱۲۲ دندان قدامی، ارزش اخباری منفی CBCT برای دهیسنس ۰٫۸۲ و برای فنستریشن ۰٫۹۸ بود، اما ارزش اخباری مثبت فنستریشن تنها ۰٫۱۶ بود.[۳]
- نسبت دهیسنس و فنستریشن در CBCT حدود دو و نیم تا سه برابر یافته جراحی بود.[۴]
- CBCT ارتفاع استخوان باکال را ۰٫۳۳ تا ۰٫۸۸ میلی‌متر کمتر از واقع برآورد کرد و توافق بین مشاهده‌گران در تشخیص نقایص ضعیف تا متوسط بود.[۵]
- حتی وکسل ۰٫۱۲۵ میلی‌متر پوشش نازک باکال را به‌طور قابل اتکا نشان نداد.[۱]
- الگوریتم کاهش آرتیفکت فلزی دقت تشخیص این نقایص را در اطراف ایمپلنت افزایش نداد.[۷]

پوشش استخوانی نازک باکال در ناحیه قدامی برای برنامه‌ریزی ارتودنسی اهمیت حیاتی دارد.[۱] دهیسنس (فقدان استخوان از لبه آلوئول) و فنستریشن (پنجره استخوانی با حفظ لبه) در رادیوگرافی دوبعدی به‌سختی دیده می‌شوند و در مطالعه‌ای آزمایشگاهی، CBCT دقت تشخیص آن‌ها را نسبت به رادیوگرافی تک‌دندان افزایش داد.[۲] این مقاله دقت CBCT را در برابر مشاهده مستقیم جراحی و عوامل مؤثر بر بیش‌برآورد مرور می‌کند.

فهرست مطالب

1. چرا دهیسنس و فنستریشن در CBCT چالش‌برانگیزند؟
2. دقت CBCT در برابر مشاهده جراحی
3. عوامل فنی مؤثر
4. نکات گزارش‌نویسی پیش از ارتودنسی

5. جدول جمع‌بندی نکات
6. پرسش‌های متداول
7. جمع‌بندی
8. مطالعه مرتبط در دانشنامه
9. منابع

چرا دهیسنس و فنستریشن در CBCT چالش‌برانگیزند؟

استخوان باکال دندان‌های قدامی مندیبل اغلب بسیار نازک است. Patcas و همکاران روی ۸ سر کاداور نشان دادند که میانگین اختلاف اندازه‌های CBCT با اندازه‌های آناتومیک تنها بین ۰٫۱۳- و ۰٫۱۳+ میلی‌متر بود، اما حدود توافق تا ۲٫۱۰ میلی‌متر اختلاف را نشان داد و وجود بافت نرم و اندازه وکسل بر دقت اثر داشت.[1]

> «با این حال، حتی پروتکل وکسل ۰٫۱۲۵ میلی‌متر نیز پوشش نازک استخوان آلوئولار باکال را به‌طور قابل اتکا نشان نمی‌دهد و خطر بیش‌برآورد فنستریشن‌ها و دهیسنس‌ها وجود دارد.»
>
> “However, even the 0.125-mm voxel protocol does not depict the thin buccal alveolar bone covering reliably, and there is a risk of overestimating fenestrations and dehiscences.”
>
> — Patcas و همکاران، Am J Orthod Dentofacial Orthop 2012[1]

دقت CBCT در برابر مشاهده جراحی

بیماران کلاس III

Sun و همکاران ۱۲۲ دندان قدامی ۱۴ بیمار کلاس III را پیش از جراحی ارتودنسی استئوژنیک تسریع‌شده با CBCT بررسی و با اندازه‌گیری مستقیم در جراحی مقایسه کردند. حساسیت و ویژگی برای هر دو نقص بیش از ۰٫۷ بود؛ ارزش اخباری منفی برای دهیسنس ۰٫۸۲ و برای فنستریشن ۰٫۹۸ و ارزش اخباری مثبت ۰٫۷۵ و ۰٫۱۶ گزارش شد. سطح زیر منحنی ۰٫۸۷۳ و ۰٫۷۶۶ و بهترین نقطه برش ۲٫۲ میلی‌متر بود.[3]

بیماران کلاس I

Alsino و همکاران در ۱۶ بیمار کلاس I با شلوغی دندان‌های قدامی مندیبل نشان دادند که دهیسنس در CBCT در ۴۲٫۷٪ و در مشاهده مستقیم در ۱۷٫۷٪ موارد دیده شد و این نسبت برای فنستریشن ۳۹٫۵٪ در برابر ۱۳٫۵٪ بود. حساسیت CBCT ۱۰۰٪، ویژگی آن برای دهیسنس ۴۵٫۵٪ تا ۸۶٫۷٪ و برای فنستریشن ۵۰٪ تا ۸۶٫۷٪ بود.[۴]

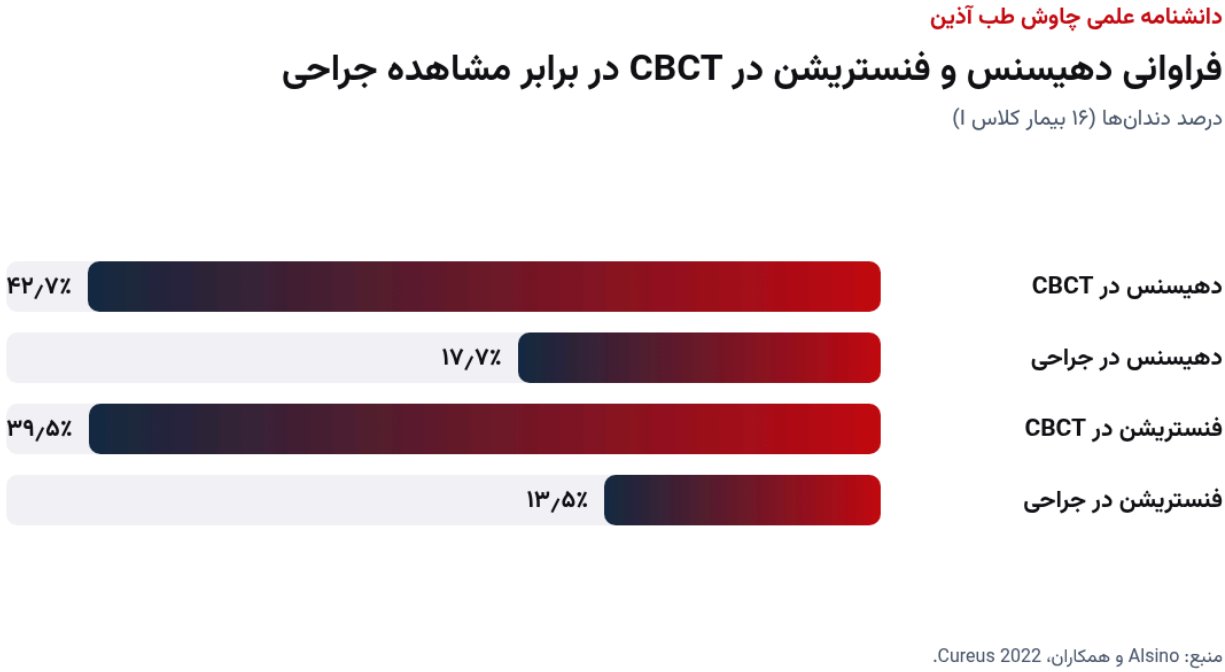

فراوانی دهیسنس و فنستریشن در CBCT در برابر جراحی؛ نمودار تحریریه بر پایه Alsino (۲۰۲۲).

ارتفاع استخوان باکال

Peterson و همکاران در ۲۵ بیمار نیازمند جراحی فلپ یا ایمپلنت نشان دادند که CBCT میانگین ارتفاع استخوان باکال را ۰٫۳۳ تا ۰٫۸۸ میلی‌متر کمتر برآورد کرد و پایایی بین مشاهده‌گران برای تشخیص نقایص ضعیف تا متوسط بود (کاپا ۰٫۰۹- تا ۰٫۶۶).[۵]

> «تصویربرداری CBCT ارتفاع استخوان باکال را کمتر از واقع و وجود نقایص دهیسنس و فنستریشن را بیش از واقع برآورد کرد.»
>
> “CBCT imaging underestimated facial bone height and overestimated the presence of dehiscence and fenestration defects.”
>
> — Peterson و همکاران، Int J Oral Maxillofac Implants 2018[۵]

دقت CBCT در مطالعات اعتبارسنجی جراحی

مطالعه	نمونه	یافته اصلی
Sun ۲۰۱۵	۱۲۲ دندان قدامی، کلاس III	NPV ۰٫۸۲ و ۰٫۹۸؛ PPV ۰٫۷۵ و ۰٫۱۶
Alsino ۲۰۲۲	۱۶ بیمار کلاس I	حساسیت ۱۰۰٪؛ ویژگی ۴۵٫۵ تا ۸۶٫۷٪
Peterson ۲۰۱۸	۲۵ بیمار، ۵۶ دندان	کم‌برآورد ارتفاع ۰٫۳۳ تا ۰٫۸۸ میلی‌متر

منبع: Sun 2015؛ Alsino 2022؛ Peterson 2018.

عوامل فنی مؤثر

اندازه وکسل

van Leeuwen و همکاران روی ۱۹ مندیبل خشک با پوشش موم به‌عنوان معادل بافت نرم، نشان دادند که CBCT سطح دهیسنس‌ها را ۷ تا ۹ درصد بزرگ‌تر از اسکنر سطحی نشان داد، انحراف با وکسل بزرگ‌تر بیشتر بود و فنستریشن‌ها با CBCT قابل تشخیص نبودند.[۶]

آرتیفکت فلزی و ایمپلنت

Sheikhi و همکاران روی بلوک‌های استخوانی با ۴۶ ایمپلنت نشان دادند که سطح زیر منحنی، حساسیت و دقت تشخیص دهیسنس و فنستریشن در حالت خاموش بودن الگوریتم کاهش آرتیفکت فلزی بیشتر بود.[۷]

مقایسه با رادیوگرافی دوبعدی و سونوگرافی

Braun و همکاران روی مندیبل خوک نشان دادند که تشخیص دهیسنس با تصویر سه‌بعدی ۲۵٪ و فنستریشن ۳۳٪ دقیق‌تر از رادیوگرافی تک‌دندان بود.[۲] در یک مطالعه آزمایشگاهی روی ۳۷ نقص در مندیبل گوسفند، سونوگرافی حساسیت و ویژگی مشابه CBCT داشت.[۸]

عوامل فنی مؤثر بر تشخیص

عامل	یافته	مطالعه

عامل	یافته	مطالعه
وکسل ۰٫۱۲۵ میلی‌متر	پوشش نازک باکال قابل اتکا نیست	Patcas ۲۰۱۲
وکسل بزرگ‌تر	بزرگ‌نمایی سطح دهیسنس ۷ تا ۹٪	van Leeuwen ۲۰۲۲
کاهش آرتیفکت فلزی	بدون بهبود دقت	Sheikhi ۲۰۲۰
تصویر سه‌بعدی در برابر دوبعدی	دقت ۲۵ تا ۳۳٪ بیشتر	Braun ۲۰۱۴

منبع: مطالعات فهرست‌شده در همین مقاله.

نکات گزارش‌نویسی پیش از ارتودنسی

برداشت تحریریه از این شواهد:[۳، ۴، ۱، ۶]

- نبود دهیسنس یا فنستریشن در CBCT با ارزش اخباری منفی بالا همراه است، اما یافته مثبت، به‌ویژه فنستریشن، را با احتیاط و با عبارت «مشکوک» گزارش کنید.[۳]
- اندازه وکسل و وجود آرتیفکت را در گزارش ذکر کنید.[۱، ۶، ۷]
- در اندازه‌گیری خطی ارتفاع استخوان باکال، خطای چند دهم میلی‌متری و توافق محدود بین مشاهده‌گران را در نظر بگیرید.[۵]
- تصمیم درمانی را بر پایه ترکیب یافته CBCT با معاینه بالینی پریودنتال بگیرید.[۴]

جدول جمع‌بندی نکات

نکات کاربردی ارزیابی دهیسنس و فنستریشن در CBCT

محور	نکته کلیدی
یافته منفی	ارزش اخباری منفی بالا
یافته مثبت	بیش‌برآورد دو و نیم تا سه برابر

محور	نکته کلیدی
فنستریشن	ارزش اخباری مثبت ۰٫۱۶
اندازه وکسل	وکسل بزرگ‌تر، انحراف بیشتر
ارتفاع استخوان باکال	کم‌برآورد ۰٫۳۳ تا ۰٫۸۸ میلی‌متر
گزارش	عبارت محتاطانه و تلفیق با معاینه بالینی

منبع: جمع‌بندی تحریریه بر پایه منابع فهرست‌شده در همین مقاله.

پرسش‌های متداول

آیا CBCT دهیسنس را بیش از واقع نشان می‌دهد؟

بله؛ در یک مطالعه نسبت دهیسنس در ۴۲٫۷٪ CBCT و در جراحی ۱۷٫۷٪ بود.[۴]

ارزش اخباری منفی CBCT چقدر است؟

برای دهیسنس ۰٫۸۲ و برای فنستریشن ۰٫۹۸ گزارش شد.[۳]

آیا وکسل کوچک مشکل را حل می‌کند؟

خیر؛ حتی وکسل ۰٫۱۲۵ میلی‌متر پوشش نازک باکال را قابل اتکا نشان نداد.[۱]

اندازه وکسل چه اثری بر سطح دهیسنس دارد؟

CBCT سطح را ۷ تا ۹٪ بزرگ‌تر نشان داد و انحراف با وکسل بزرگ‌تر بیشتر شد.[۶]

آیا الگوریتم کاهش آرتیفکت فلزی کمک می‌کند؟

در یک مطالعه آزمایشگاهی، دقت تشخیص با خاموش بودن این الگوریتم بیشتر بود.[۷]

CBCT نسبت به رادیوگرافی تک‌دندان چه مزیتی دارد؟

تشخیص دهیسنس ۲۵٪ و فنستریشن ۳۳٪ دقیق‌تر بود.[۲]

جمع‌بندی

دهیسنس و فنستریشن در CBCT با حساسیت بالا اما ویژگی و ارزش اخباری مثبت محدود تشخیص داده می‌شوند. پوشش نازک باکال حتی در وکسل‌های کوچک به‌طور قابل اتکا نمایش داده نمی‌شود و خطر بیش‌برآورد واقعی است. گزارش محتاطانه یافته‌های مثبت، ذکر اندازه وکسل و آرتیفکت، و تلفیق با معاینه بالینی، از تصمیم‌گیری نادرست در ارتودنسی و پریودنتولوژی جلوگیری می‌کند.

مطالعه مرتبط در دانشنامه

- ضخامت استخوان باکال در قدام ماگزیلا
- تحلیل استخوان پریودنتال در تصویربرداری
- تحلیل ریشه در درمان ارتودنسی: شواهد CBCT
- CBCT در ارتودنسی: شواهد توجیه
- فنوتیپ لثه و ضخامت بافت نرم در CBCT
- درگیری فورکا در تصویربرداری

منابع

شماره‌های بالانویس در متن به همین فهرست پیوند دارند؛ هر منبع با شناسه DOI یا نشانی رسمی ناشر قابل بررسی است.

1. Patcas R, Müller L, Ullrich O, Peltomäki T. Accuracy of cone-beam computed tomography at different resolutions assessed on the bony covering of the mandibular anterior teeth. Am J Orthod Dentofacial Orthop. 2012;141(1):41-50. DOI PubMed

2. Braun X, Ritter L, Jervøe-Storm PM, Frentzen M. Diagnostic accuracy of CBCT for periodontal lesions. Clin Oral Investig. 2014;18(4):1229-1236. DOI PubMed

3. Sun L, Zhang L, Shen G, Wang B, Fang B. Accuracy of cone-beam computed tomography in detecting alveolar bone dehiscences and fenestrations. Am J Orthod Dentofacial Orthop. 2015;147(3):313-23. DOI PubMed

4. Alsino HI, Hajeer MY, Alkhouri I, Murad RMT. The Diagnostic Accuracy of Cone-Beam Computed Tomography (CBCT) Imaging in Detecting and Measuring Dehiscence and Fenestration in Patients With Class I Malocclusion: A Surgical-Exposure-Based Validation Study. Cureus. 2022;14(3):e22789. DOI PubMed PMC

5. Peterson AG, Wang M, Gonzalez S, Covell DA, Katancik J, Sehgal HS. An In Vivo and Cone Beam Computed Tomography Investigation of the Accuracy in Measuring Alveolar Bone Height and Detecting Dehiscence and Fenestration Defects. Int J Oral Maxillofac Implants. 2018;33(6):1296-1304. DOI PubMed

6. van Leeuwen BJ, Dijkstra PU, Dieters JA, Verbeek HPJ, Kuijpers-Jagtman AM, Ren Y. Effect of voxel size in cone-beam computed tomography on surface area measurements of dehiscences and fenestrations in the lower anterior buccal region. Clin Oral Investig. 2022;26(9):5663-5672. DOI PubMed PMC

7. Sheikhi M, Behfarnia P, Mostajabi M, Nasri N. The efficacy of metal artifact reduction (MAR) algorithm in cone-beam computed tomography on the diagnostic accuracy of fenestration and dehiscence around dental implants. J Periodontol. 2020;91(2):209-214. DOI PubMed

8. Şeker Ç, Yıldıran BM, Haylaz E, Geduk G, İçen M. Assessment of periodontal dehiscence and fenestration using ultrasonography and cone-beam computed tomography: an in vitro study. Clin Oral Investig. 2024;28(12):665. DOI PubMed

---

درباره نویسنده: تیم تحریریه علمی چاوش طب آذین

این مقاله را تیم تحریریه علمی چاوش طب آذین بر پایه منابع داوری‌شده و بیانیه‌های رسمی فهرست‌شده تهیه کرده است؛ ادعای بازبینی بالینی مستقل ندارد و جایگزین قضاوت متخصص نیست. آخرین به‌روزرسانی: ۲۸ آبان ۱۴۰۵.