دانشنامه علمی چاوش طب آذین · chavoshteb.ir · به‌روزرسانی ۳ آذر ۱۴۰۵

هوش مصنوعی در تشخیص ضایعات رادیولوسنت پری‌اپیکال در رادیوگرافی پری‌اپیکال و پانورامیک

در فراتحلیل Sadr و همکاران، حساسیت و ویژگی تجمیعی یادگیری عمیق در تشخیص ضایعه رادیولوسنت پری‌اپیکال ۰٫۹۲۵ و ۰٫۸۵۲ بود.[۱] در رادیوگرافی پانورامیک، حساسیت تجمیعی ۰٫۸۰ و ویژگی ۰٫۹۸ گزارش شد[۲]؛ اما بیشتر مطالعات خطر سوگیری داشتند و تقریباً هیچ‌کدام نرم‌افزار کامل بالینی را نیازموده بودند.[۳]

نکات کلیدی این مقاله

- حساسیت ۰٫۹۲۵ و ویژگی ۰٫۸۵۲ در فراتحلیل ۶ مطالعه با همه مدالیته‌ها؛ قطعیت شواهد «بالا».[۱]
- حساسیت ۰٫۹۴ و ویژگی ۰٫۹۶ در فراتحلیل ۴ مطالعه از ۲۴ مطالعه مرور.[۳]
- در پانورامیک: حساسیت ۰٫۸۰ (۰٫۴۹ تا ۰٫۹۴)، ویژگی ۰٫۹۸ و سطح زیر منحنی ۰٫۹۳؛ ناهمگونی بالا.[۲]
- در مرور دیگر پانورامیک، حساسیت بین ۲۶ تا ۱۰۰ درصد متغیر بود و فراتحلیل به دلیل گزارش‌دهی ناهمگون ممکن نشد.[۴]
- تنها یک مطالعه از ۱۲ مطالعه پانورامیک گرانولوم را از کیست پری‌اپیکال افتراق داده بود.[۴]

دقت تشخیص ضایعه رادیولوسنت پری‌اپیکال بین دندانپزشکان تفاوت زیادی دارد و همین موضوع انگیزه توسعه مدل‌های هوش مصنوعی در این حوزه بوده است.[۳] رادیوگرافی پانورامیک به‌طور روتین برای غربالگری استفاده می‌شود و پری‌اپیکال ابزار اصلی تشخیص اندودانتیک است.[۲] این مقاله بر تصاویر دوبعدی تمرکز دارد و نتایج چهار مرور سیستماتیک را مقایسه می‌کند؛ سگمنتیشن ضایعه در CBCT در مقاله جداگانه دانشنامه بررسی شده است.

فهرست مطالب

1. هوش مصنوعی در رادیوگرافی‌های دندانی: نتایج فراتحلیل‌ها
2. رادیوگرافی پانورامیک: دقت کمتر و ناهمگونی بیشتر
3. از دقت مدل تا ارزش بالینی
4. نکات کاربردی برای رادیولوژیست

5. جدول جمع‌بندی نکات
6. پرسش‌های متداول
7. جمع‌بندی
8. مطالعه مرتبط در دانشنامه
9. منابع

هوش مصنوعی در رادیوگرافی‌های دندانی: نتایج فراتحلیل‌ها

Sadr و همکاران از ۹۳۲ مطالعه غربال‌شده، ۱۸ مطالعه را وارد مرور و ۶ مطالعه را وارد فراتحلیل کردند. حساسیت، ویژگی، نسبت درست‌نمایی مثبت و منفی و نسبت شانس تشخیصی تجمیعی به ترتیب ۰٫۹۲۵، ۰٫۸۵۲، ۶٫۲۶۱، ۰٫۰۸۷ و ۷۱٫۶۹۲ بود و سوگیری انتشار دیده نشد.[1] Pul و همکاران از ۲۴ مطالعه مرور، ۴ مطالعه را فراتحلیل کردند و حساسیت ۰٫۹۴ و ویژگی ۰٫۹۶ به دست آوردند؛ همه مطالعات به‌جز یکی از یک نوع شبکه عصبی کانولوشنی استفاده کرده بودند.[3]

> «در مقایسه با بالینی‌گران متخصص، یادگیری عمیق در تشخیص ضایعات رادیولوسنت پری‌اپیکال در رادیوگرافی‌های دندانی نتایج بسیار دقیقی نشان داد.»
>
> “Compared to expert clinicians, deep learning showed highly accurate results in detecting PA radiolucent lesions in dental radiographs.”
>
> — Sadr و همکاران، J Endod 2023[1]

دقت تجمیعی هوش مصنوعی در تشخیص ضایعه رادیولوسنت پری‌اپیکال

مرور	مطالعات (مرور/ فراتحلیل)	حساسیت	ویژگی	نکته
Sadr 2023 (همه مدالیته‌ها)	۶ / ۱۸	۰٫۹۲۵	۰٫۸۵۲	نسبت شانس تشخیصی ۷۱٫۶۹۲
Pul 2024 (دوبعدی و سه‌بعدی)	۴ / ۲۴	۰٫۹۴	۰٫۹۶	خطر سوگیری نامشخص تا بالا

مرور	مطالعات (مرور/ فراتحلیل)	حساسیت	ویژگی	نکته
Ahmad 2026 (پانورامیک)	۶ / ۳۰	۰٫۸۰	۰٫۹۸	سطح زیر منحنی ۰٫۹۳؛ ناهمگونی بالا
da Silva-Filho 2025 (پانورامیک)	۱۲ / فراتحلیل ممکن نشد	۲۶ تا ۱۰۰ درصد	۵۱ تا ۱۰۰ درصد	گزارش‌دهی ناهمگون

منبع: Sadr 2023؛ Pul 2024؛ Ahmad 2026؛ da Silva-Filho 2025.

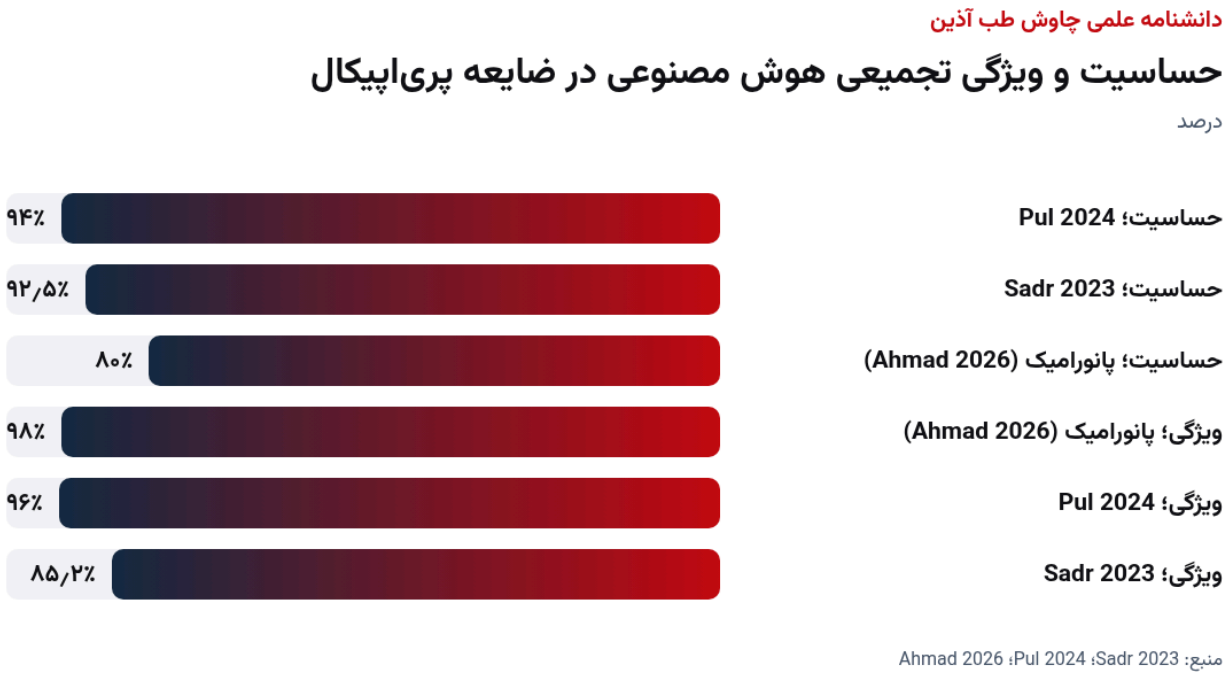

حساسیت و ویژگی تجمیعی هوش مصنوعی در سه فراتحلیل؛ نمودار تحریریه.

رادیوگرافی پانورامیک: دقت کمتر و ناهمگونی بیشتر

Ahmad و همکاران ۳۰ مطالعه را که بیشتر از اروپا و خاورمیانه بودند وارد مرور و ۶ مطالعه را فراتحلیل کردند. ۱۶ مطالعه (۵۳٫۳٪) خطر سوگیری و ۱۲ مطالعه (۴۰٪) نگرانی کاربردپذیری داشتند. نسبت شانس تشخیصی ۱۷۶٫۳۷ و قطعیت شواهد «متوسط» بود.[۲]

> «با این حال، این یافته به دلیل ناهمگونی زیاد در اجرا و گزارش‌دهی مطالعات باید با احتیاط تفسیر شود.»
>
> “However, this finding should be interpreted with caution due to high heterogeneity in the conduct and reporting across studies.”
>
> — Ahmad و همکاران، Int Endod J 2026[۲]

da Silva-Filho و همکاران ۱۲ مطالعه پانورامیک را که بیشتر از آسیا (۵۸٫۳٪) بودند بررسی کردند. خطر سوگیری در ۱۰ مطالعه متوسط و در ۲ مطالعه بالا بود و U-Net و YOLO پرکاربردترین الگوریتم‌ها بودند. سوپرایمپوزیشن آناتومیک در پانورامیک، داده‌های کوچک و تفاوت در گزارش شاخص‌ها از چالش‌های اصلی بودند.[۴]

کیفیت و محدودیت شواهد در مرورهای پانورامیک

شاخص	Ahmad 2026	da Silva-Filho 2025
تعداد مطالعات مرور	۳۰	۱۲
مطالعات با خطر سوگیری	۱۶ (۵۳٫۳٪)	متوسط در ۱۰ (۸۳٫۳٪)، بالا در ۲ (۱۶٫۷٪)
نگرانی کاربردپذیری	۱۲ مطالعه (۴۰٪)	گزارش نشده
فراتحلیل	۶ مطالعه؛ قطعیت متوسط	ممکن نشد (گزارش‌دهی ناهمگون)
افتراق کیست از گرانولوم	گزارش نشده	۱ مطالعه (۸٫۳٪)

منبع: Ahmad و همکاران، Int Endod J 2026؛ da Silva-Filho و همکاران، Dentomaxillofac Radiol 2025.

شکاف طبقه‌بندی ضایعه

تنها یک مطالعه (۸٫۳٪) گرانولوم پری‌اپیکال را از کیست پری‌اپیکال افتراق داده بود؛ یعنی مدل‌های فعلی بیشتر «وجود ضایعه» را تشخیص می‌دهند، نه نوع آن را.[۴]

> «این مرور تأکید می‌کند که یادگیری عمیق می‌تواند به ابزاری ارزشمند در تشخیص تصویری دندانی تبدیل شود، اما هنوز نمی‌توان آن را روشی قطعی در عمل دانست.»

> “This review underscores that DL-based has the potential to become a valuable tool in dental image diagnostics, but it cannot yet be considered a definitive practice.”
>
> — da Silva-Filho و همکاران، Dentomaxillofac Radiol 2025[۴]

از دقت مدل تا ارزش بالینی

Pul و همکاران یادآوری کردند که بدنه شواهد خطر سوگیری نامشخص تا بالا و نگرانی‌های کاربردپذیری دارد و برای نشان دادن ارزش واقعی هوش مصنوعی، کارآزمایی‌های تصادفی آینده‌نگر در شرایط واقعی با داده ناهمگون لازم است.[۳] Sadr و همکاران نیز کمبود مطالعات آینده‌نگر را گزارش کردند.[۱]

> «نکته قابل توجه این است که تقریباً همه مطالعات، سامانه‌های نرم‌افزاری کامل را نیازمودند و تنها دقت مدل‌های هوش مصنوعی را در مطالعات دقت تشخیصی سنجیدند.»
>
> “Notably, nearly all studies did not test fully fledged software systems but measured the mere accuracy of AI models in diagnostic accuracy studies.”
>
> — Pul و همکاران، J Dent 2024[۳]

نکات کاربردی برای رادیولوژیست

- اعداد بالای حساسیت را به نرم‌افزار تجاری خاص تعمیم ندهید؛ بیشتر مطالعات مدل پژوهشی را آزموده‌اند.[۳]
- در پانورامیک، احتمال منفی کاذب بیشتر است؛ حساسیت تجمیعی ۰٫۸۰ با فاصله اطمینان گسترده گزارش شد.[۲]
- خروجی مدل درباره نوع ضایعه (کیست یا گرانولوم) شواهد کافی ندارد.[۴]
- هنگام ارزیابی یک ابزار، جمعیت آموزش، استاندارد مرجع و خطر سوگیری مطالعه اعتبارسنجی را بررسی کنید.[۲، ۴]

جدول جمع‌بندی نکات

نکات کلیدی هوش مصنوعی در تشخیص ضایعه پری‌اپیکال

محور	نکته کلیدی

محور	نکته کلیدی
حساسیت تجمیعی	۰٫۹۲۵ تا ۰٫۹۴ در فراتحلیل‌های کلی
پانورامیک	حساسیت ۰٫۸۰، ویژگی ۰٫۹۸
الگوریتم‌ها	شبکه کانولوشنی؛ U-Net و YOLO
شکاف	افتراق کیست از گرانولوم
کیفیت شواهد	خطر سوگیری؛ کمبود مطالعات آینده‌نگر
کاربرد	کمک به غربالگری، نه جایگزین متخصص

منبع: جمع‌بندی تحریریه بر پایه منابع فهرست‌شده در همین مقاله.

پرسش‌های متداول

هوش مصنوعی ضایعه پری‌اپیکال را با چه دقتی تشخیص می‌دهد؟

در فراتحلیل‌ها حساسیت تجمیعی ۰٫۹۲۵ تا ۰٫۹۴ و ویژگی ۰٫۸۵۲ تا ۰٫۹۶ گزارش شد.[۱، ۳]

دقت در رادیوگرافی پانورامیک چقدر است؟

حساسیت تجمیعی ۰٫۸۰ و ویژگی ۰٫۹۸ با ناهمگونی بالا بین مطالعات.[۲]

کدام الگوریتم‌ها بیشتر استفاده شده‌اند؟

در مطالعات پانورامیک، U-Net و YOLO پرکاربردترین الگوریتم‌ها بودند.[۴]

آیا هوش مصنوعی کیست را از گرانولوم افتراق می‌دهد؟

تنها یک مطالعه از ۱۲ مطالعه پانورامیک این افتراق را بررسی کرده بود.[۴]

کیفیت شواهد چگونه است؟

بیشتر مطالعات خطر سوگیری داشتند و مطالعات آینده‌نگر کم بود؛ قطعیت شواهد در مرور پانورامیک «متوسط» ارزیابی شد.[۱، ۲]

آیا نرم‌افزارهای تجاری هم ارزیابی شده‌اند؟

تقریباً همه مطالعات نرم‌افزار کامل را نیازمودند و فقط دقت مدل را سنجیدند.[۳]

جمع‌بندی

هوش مصنوعی در مطالعات دقت تشخیصی، ضایعه رادیولوسنت پری‌اپیکال را با حساسیت و ویژگی بالا شناسایی کرده است، اما عملکرد در پانورامیک ضعیف‌تر و ناهمگون‌تر است. خطر سوگیری، نبود مطالعات آینده‌نگر و ارزیابی نشدن نرم‌افزارهای کامل، مانع از آن است که این ابزارها جایگزین تفسیر متخصص شوند. نقش فعلی آن‌ها کمک به غربالگری و جلب توجه به نواحی مشکوک است، با تأیید نهایی رادیولوژیست.

مطالعه مرتبط در دانشنامه

- یادگیری عمیق در CBCT اندودانتیک
- هوش مصنوعی در رادیولوژی دهان، فک و صورت
- طبقه‌بندی ضایعات فک با هوش مصنوعی
- افتراق کیست رادیکولار از گرانولوم پری‌اپیکال با CBCT
- ارزیابی نقادانه مطالعات دقت تشخیصی
- راهنماهای گزارش‌دهی هوش مصنوعی در تصویربرداری دندانی

منابع

شماره‌های بالانویس در متن به همین فهرست پیوند دارند؛ هر منبع با شناسه DOI یا نشانی رسمی ناشر قابل بررسی است.

1. Sadr S, Mohammad-Rahimi H, Motamedian SR, Zahedrozegar S, Motie P, Vinayahalingam S, et al. Deep Learning for Detection of Periapical Radiolucent Lesions: A Systematic Review and Meta-analysis of Diagnostic Test Accuracy. J Endod. 2023;49(3):248-261.e3. DOI PubMed

2. Ahmad IA, Ba-Hattab R, Al-Maweri SA, Tamimi F. Deep Learning Models for Detection of Periapical Radiolucent Lesions on Panoramic Radiographs: A Systematic Review and Meta-Analysis. Int Endod J. 2026. DOI PubMed

3. Pul U, Schwendicke F. Artificial intelligence for detecting periapical radiolucencies: A systematic review and meta-analysis. J Dent. 2024;147:105104. DOI PubMed

4. da Silva-Filho JE, Sousa ZDS, Caracas-de-Araújo AP, Fornagero LDS, Machado MP, de Aguiar AWO, et al. Deep learning for detecting periapical bone rarefaction in panoramic radiographs: a systematic review and critical assessment. Dentomaxillofac Radiol. 2025;54(6):405-419. DOI PubMed

---

درباره نویسنده: تیم تحریریه علمی چاوش طب آذین

این مقاله را تیم تحریریه علمی چاوش طب آذین بر پایه منابع داوری‌شده و بیانیه‌های رسمی فهرست‌شده تهیه کرده است؛ ادعای بازبینی بالینی مستقل ندارد و جایگزین قضاوت متخصص نیست. آخرین به‌روزرسانی: ۳ آذر ۱۴۰۵.