هوش مصنوعی مولر سوم در پانورامیک: ارزیابی رابطه مولر سوم مندیبل و کانال آلوئولار تحتانی

هوش مصنوعی مولر سوم در پانورامیک می‌تواند مجاورت ریشه با کانال آلوئولار تحتانی را با دقت بالا تشخیص دهد؛ مدل MM3-IACnet با مرجع CBCT به دقت ۰٫۸۸۵ و AUC برابر ۰٫۹۵ رسید.[۱] با این حال، تعیین پیوستگی استخوان بین ریشه و کانال برای مدل‌ها دشوار بود[۲] و مرور دامنه‌ای Ahn و همکاران ناهمگونی داده‌ها و نبود اعتبارسنجی خارجی را مانع اصلی کاربرد بالینی دانست.[۳]

نکات کلیدی این مقاله

- از ۹۴۸ مقاله، ۱۶ مطالعه وارد مرور دامنه‌ای شدند و مدل‌های مبتنی بر U-Net بیشترین دقت و کاربرد بالینی را نشان دادند.[۳]
- MM3-IACnet با ۱۵۷۰ بیمار و مرجع CBCT به دقت ۰٫۸۸۵، دقت مثبت ۰٫۸۹۹ و AUC برابر ۰٫۹۵ رسید.[۱]
- در تحلیل تماس، دقت و AUC مدل ResNet50v2 به ترتیب ۰٫۸۶۰ و ۰٫۸۹۰ بود، ولی در تحلیل پیوستگی کورتکس هیچ مدلی عملکرد معنادار نداشت.[۲]
- در تعیین موقعیت باکولینگوال کانال، دقت هوش مصنوعی ۸۰٫۶۵٪ و دقت جراحان فک و صورت ۳۲٫۲۶ تا ۴۸٫۳۹ درصد بود.[۴]
- بیشتر مطالعات دوبعدی و تک‌مرکزی‌اند و برای پیش‌بینی قابل اعتماد خطر به اعتبارسنجی خارجی و چندمرکزی نیاز است.[۳]

ارزیابی رابطه ریشه مولر سوم مندیبل با کانال آلوئولار تحتانی پیش از جراحی، گام اصلی پیشگیری از آسیب عصب است. پانورامیک رایج‌ترین تصویر در این ارزیابی است، اما نشانه‌های هم‌پوشانی در آن فقط احتمال تماس را نشان می‌دهند و موقعیت باکولینگوال را مشخص نمی‌کنند.[۴] مدل‌های یادگیری عمیق برای استخراج اطلاعات بیشتر از همین پانورامیک توسعه یافته‌اند. این مقاله شواهد دقت این مدل‌ها و محدودیت‌های آن‌ها را برای رادیولوژیست دهان، فک و صورت مرور می‌کند؛ مقایسه پانورامیک و CBCT در مقاله جداگانه دانشنامه آمده است.

فهرست مطالب

1. تصویر کلی شواهد: مرور دامنه‌ای
2. هوش مصنوعی مولر سوم: تشخیص مجاورت و تماس ریشه با کانال
3. موقعیت باکولینگوال و مقایسه با متخصصان
4. نکات کاربردی برای رادیولوژیست
5. جدول جمع‌بندی نکات
6. پرسش‌های متداول
7. جمع‌بندی
8. مطالعه مرتبط در دانشنامه
9. منابع

تصویر کلی شواهد: مرور دامنه‌ای

Ahn و همکاران بر پایه راهنمای PRISMA-ScR، مطالعات منتشرشده بین ۲۰۱۵ تا ۲۰۲۴ را که از پانورامیک یا CBCT برای تحلیل هوش مصنوعی مولر سوم مندیبل استفاده کرده بودند، بررسی کردند. از ۹۴۸ مقاله اولیه، ۱۶ مطالعه معیار ورود را داشتند. مدل‌های مبتنی بر شبکه عصبی کانولوشنی متنوعی توسعه یافته بود و U-Net بیشترین دقت و کاربرد بالینی را در پیش‌بینی آسیب عصب و ارزیابی دشواری کشیدن نشان داد.[۳]

> «تاکنون بیشتر مطالعات بر تصاویر دوبعدی تکیه کرده و بر تشخیص و سگمنتیشن متمرکز بوده‌اند، در حالی که مدل‌سازی پیش‌بینی و تحلیل سه‌بعدی مبتنی بر CBCT نسبتاً محدود است.»
>
> “To date, most studies have relied on two-dimensional images and focused on detection and segmentation, while predictive modeling and three-dimensional CBCT-based analysis are relatively limited.”
>
> — Ahn و همکاران، [۳] Med Oral Patol Oral Cir Bucal 2026

هوش مصنوعی مولر سوم: تشخیص مجاورت و تماس ریشه با کانال

Jing و همکاران ۱۵۷۰ بیمار دارای پانورامیک و CBCT جفت‌شده را به گروه‌های آموزش، اعتبارسنجی و آزمون (۸۰، ۱۰ و ۱۰ درصد) تقسیم کردند. رابطه فضایی ریشه و کانال با CBCT به‌عنوان مرجع تعیین شد و مدل MM3-IACnet، مبتنی بر YOLOv5، برای تشخیص مجاورت روی پانورامیک آموزش دید. این مدل بیشترین دقت (۰٫۸۸۵)، دقت مثبت (۰٫۸۹۹) و

AUC (۰٫۹۵) و کمترین زمان را در مقایسه با دندانپزشکان و مدل‌های ResNet-50، VGG-16، GoogleNet، AlexNet و YOLOv5 داشت و در گروه مستقل ۱۰۰ دندان پرخطر نیز برتر بود.[۱]

عملکرد مدل‌های یادگیری عمیق در ارزیابی رابطه مولر سوم و کانال آلوئولار تحتانی

مطالعه و وظیفه	نمونه	دقت	AUC یا شاخص دیگر
Jing 2024 — مجاورت ریشه و کانال (مرجع CBCT)	۱۵۷۰ بیمار	۰٫۸۸۵	AUC ۰٫۹۵؛ دقت مثبت ۰٫۸۹۹
Sukegawa 2022 — تماس ریشه و کانال	۱۲۷۹ تصویر	۰٫۸۶۰	AUC ۰٫۸۹۰
Sukegawa 2022 — پیوستگی استخوان (مرجع CT)	۱۲۷۹ تصویر	۰٫۷۶۶	AUC ۰٫۸۴۳؛ عملکرد طبقه‌بندی معنادار نبود
Choi 2022 — تماس واقعی	۵۷۱ تصویر از ۳۹۴ بیمار	۰٫۶۳	F1 ۰٫۶۱
Choi 2022 — موقعیت باکولینگوال	۵۷۱ تصویر از ۳۹۴ بیمار	۰٫۷۶	F1 ۰٫۷۳

منبع: Jing و همکاران، Oral Surg Oral Med Oral Pathol Oral Radiol 2024؛ Sukegawa و همکاران، Sci Rep 2022؛ Choi و همکاران، Sci Rep 2022.

محدودیت در تعیین پیوستگی کورتکس

Sukegawa و همکاران علاوه بر تحلیل تماس، پیوستگی استخوان بین ریشه و کانال را بر پایه CT به‌عنوان وظیفه دوم بررسی کردند. مدل ResNet50v2 با بهینه‌ساز SAM در تحلیل تماس عملکرد خوبی داشت، اما در تحلیل پیوستگی هیچ‌یک از مدل‌ها عملکرد طبقه‌بندی معناداری نشان ندادند.[۲] برداشت تحریریه: این یافته با ماهیت دوبعدی پانورامیک سازگار است که اطلاعات مستقیم درباره دیواره کورتیکال کانال در جهت باکولینگوال ندارد.

> «در تحلیل پیوستگی، هیچ‌یک از مدل‌های یادگیری عمیق عملکرد طبقه‌بندی معناداری نشان ندادند.»

> “However, in the continuity analysis, none of the deep learning models demonstrated significant classification performance.”
>
> — Sukegawa و همکاران، Sci Rep 2022[۲]

موقعیت باکولینگوال و مقایسه با متخصصان

Choi و همکاران ۵۷۱ پانورامیک از ۳۹۴ بیمار را که ریشه و کانال در آن‌ها هم‌پوشانی داشتند، برای دو وظیفه بررسی کردند: تماس واقعی و موقعیت باکولینگوال کانال. در داده آزمون، عملکرد مدل در تعیین موقعیت باکولینگوال (دقت ۰٫۷۶) از تعیین تماس واقعی (دقت ۰٫۶۳) بهتر بود. در مقایسه با جراحان فک و صورت، دقت هوش مصنوعی در تعیین تماس واقعی ۷۲٫۳۲٪ در برابر ۵۲٫۶۸ تا ۶۹٫۶۴ درصد، و در موقعیت باکولینگوال ۸۰٫۶۵٪ در برابر ۳۲٫۲۶ تا ۴۸٫۳۹ درصد گزارش شد.[۴]

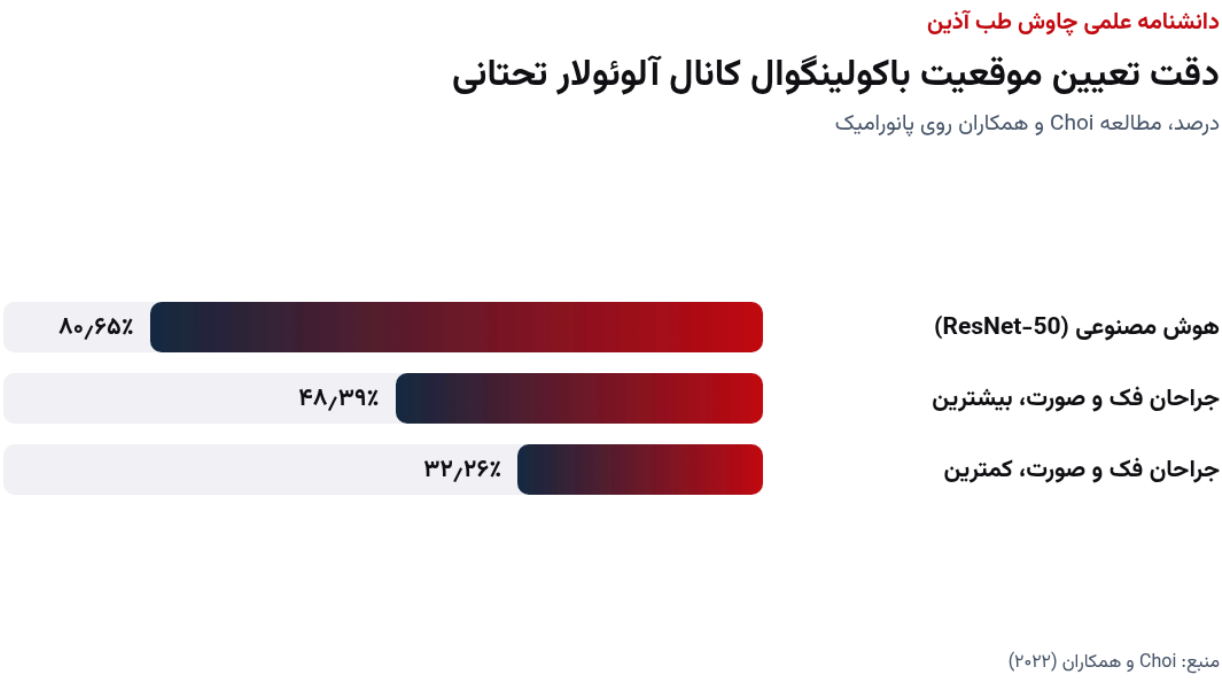

دقت تعیین موقعیت باکولینگوال کانال در پانورامیک؛ نمودار تحریریه بر پایه Choi و همکاران.

مقایسه دقت هوش مصنوعی و جراحان فک و صورت در مطالعه Choi

وظیفه	دقت هوش مصنوعی	دقت جراحان فک و صورت	توافق (کاپای کوهن)

وظیفه	دقت هوش مصنوعی	دقت جراحان فک و صورت	توافق (کاپای کوهن)
تعیین تماس واقعی	۷۲٫۳۲٪	۵۲٫۶۸ تا ۶۹٫۶۴ درصد	در چکیده گزارش نشده
تعیین موقعیت باکولینگوال	۸۰٫۶۵٪	۳۲٫۲۶ تا ۴۸٫۳۹ درصد	هوش مصنوعی ۰٫۶۱؛ متخصصان ضعیف

منبع: Choi و همکاران، Sci Rep 2022. اعداد مقایسه با متخصصان همان‌گونه که در چکیده گزارش شده‌اند آمده است.

نکات کاربردی برای رادیولوژیست

- خروجی هوش مصنوعی روی پانورامیک را ابزار کمکی تریاژ بدانید، نه جایگزین قضاوت تصویری یا CBCT در موارد پرخطر.[۳، ۱]
- مدل‌های فعلی در تعیین پیوستگی کورتکس کانال قابل اتکا نبوده‌اند؛ این پرسش همچنان به تصویربرداری مقطعی وابسته است.[۲]
- پیش از استفاده بالینی، عملکرد مدل را روی داده‌های مرکز خود بسنجید؛ تفاوت اندازه داده و روش اعتبارسنجی، تعمیم‌پذیری را محدود کرده است.[۳]
- در گزارش، مرجع آموزش مدل (CBCT یا CT) و نوع وظیفه (تماس، مجاورت یا موقعیت) را مشخص کنید.[۱، ۲، ۴]

جدول جمع‌بندی نکات

نکات کلیدی هوش مصنوعی مولر سوم و کانال آلوئولار تحتانی

محور	نکته کلیدی
دامنه شواهد	۱۶ مطالعه؛ بیشتر دوبعدی و تک‌مرکزی
بهترین عملکرد مجاورت	دقت ۰٫۸۸۵ و AUC ۰٫۹۵ با مرجع CBCT
تحلیل تماس	دقت ۰٫۸۶۰ و AUC ۰٫۸۹۰

محور	نکته کلیدی
پیوستگی کورتکس	عملکرد طبقه‌بندی معنادار نبود
موقعیت باکولینگوال	دقت هوش مصنوعی ۸۰٫۶۵٪ در برابر حداکثر ۴۸٫۳۹٪ متخصصان
کاربرد بالینی	ابزار کمکی؛ نیازمند اعتبارسنجی خارجی

منبع: جمع‌بندی تحریریه بر پایه منابع فهرست‌شده در همین مقاله.

پرسش‌های متداول

هوش مصنوعی مولر سوم در پانورامیک چه کاری انجام می‌دهد؟

مدل‌های یادگیری عمیق رابطه ریشه مولر سوم مندیبل با کانال آلوئولار تحتانی، مانند تماس، مجاورت یا موقعیت باکولینگوال را از روی پانورامیک پیش‌بینی می‌کنند.[۳]

دقت بهترین مدل‌ها چقدر بوده است؟

مدل MM3-IACnet با مرجع CBCT به دقت ۰٫۸۸۵ و AUC برابر ۰٫۹۵ در تشخیص مجاورت ریشه و کانال رسید.[۱]

آیا هوش مصنوعی می‌تواند پیوستگی کورتکس کانال را تشخیص دهد؟

در مطالعه Sukegawa و همکاران، هیچ مدلی در تحلیل پیوستگی استخوان عملکرد طبقه‌بندی معناداری نداشت.[۲]

آیا هوش مصنوعی از متخصصان دقیق‌تر بوده است؟

در مطالعه Choi و همکاران، دقت هوش مصنوعی در تعیین موقعیت باکولینگوال ۸۰٫۶۵٪ و دقت جراحان فک و صورت ۳۲٫۲۶ تا ۴۸٫۳۹ درصد بود.[۴]

مهم‌ترین محدودیت این مدل‌ها چیست؟

تفاوت زیاد اندازه داده، روش اعتبارسنجی و شاخص‌های عملکرد میان مطالعات، که تعمیم‌پذیری مدل‌ها را محدود می‌کند.[۳]

آیا هوش مصنوعی نیاز به CBCT را حذف می‌کند؟

شواهد فعلی چنین ادعایی را پشتیبانی نمی‌کند؛ بیشتر مطالعات دوبعدی‌اند و برای پیش‌بینی قابل اعتماد خطر، اعتبارسنجی خارجی و چندمرکزی لازم است.[۳]

جمع‌بندی

مدل‌های یادگیری عمیق در پانورامیک می‌توانند مجاورت و تماس ریشه مولر سوم مندیبل با کانال آلوئولار تحتانی را با دقت قابل توجهی تشخیص دهند و در تعیین موقعیت باکولینگوال حتی از متخصصان بهتر عمل کرده‌اند. با این حال، ناتوانی در تعیین پیوستگی کورتکس، ناهمگونی داده‌ها و نبود اعتبارسنجی خارجی، کاربرد آن‌ها را فعلاً به پشتیبانی تصمیم محدود می‌کند. نقش رادیولوژیست در تفسیر نهایی و انتخاب تصویربرداری مقطعی در موارد پرخطر همچنان محوری است.

مطالعه مرتبط در دانشنامه

- مولر سوم مندیبل: پانورامیک یا CBCT برای خطر آسیب عصب
- ردیابی کانال مندیبولار در CBCT و پانورامیک
- سگمنتیشن خودکار کانال مندیبل با یادگیری عمیق
- هوش مصنوعی رادیولوژی دندان و فک: کاربردها و محدودیت‌ها
- کرونکتومی مولر سوم مندیبل و پیگیری رادیوگرافیک
- راهنماهای گزارش‌دهی و سوگیری در هوش مصنوعی تصویربرداری دندان

منابع

شماره‌های بالانویس در متن به همین فهرست پیوند دارند؛ هر منبع با شناسه DOI یا نشانی رسمی ناشر قابل بررسی است.

1. Jing Q, Dai X, Wang Z, Zhou Y, Shi Y, Yang S, et al. Fully automated deep learning model for detecting proximity of mandibular third molar root to inferior alveolar canal using panoramic radiographs. Oral Surg Oral Med Oral Pathol Oral Radiol. 2024;137(6):671-678. DOI PubMed

2. Sukegawa S, Tanaka F, Hara T, Yoshii K, Yamashita K, Nakano K, et al. Deep learning model for analyzing the relationship between mandibular third molar and inferior alveolar nerve in panoramic radiography. Sci Rep. 2022;12(1):16925. DOI PubMed PMC

3. Ahn S, Kim M, Kim J, Park W. Application of deep learning in evaluating the anatomical relationship between the mandibular third molar and inferior alveolar nerve: A scoping review. Med Oral Patol Oral Cir Bucal. 2026;31(1):e95-e103. DOI PubMed PMC

4. Choi E, Lee S, Jeong E, Shin S, Park H, Youm S, et al. Artificial intelligence in positioning between mandibular third molar and inferior alveolar nerve on panoramic radiography. Sci Rep. 2022;12(1):2456. DOI PubMed PMC

درباره نویسنده: تیم تحریریه علمی چاوش طب آذین

این مقاله را تیم تحریریه علمی چاوش طب آذین بر پایه منابع داوری‌شده و بیانیه‌های رسمی فهرست‌شده تهیه کرده است؛ ادعای بازبینی بالینی مستقل ندارد و جایگزین قضاوت متخصص نیست. آخرین به‌روزرسانی: ۴ آذر ۱۴۰۵.